M18179

22102141142

SUR

L'ATROPHIE MUSCULAIRE

DES ATAXIQUES

(NÉVRITE MOTRICE PÉRIPHÉRIQUE DES ATAXIQUES)

ÉTUDE CLINIQUE ET ANATOMO-PATHOLOGIQUE

PAR

J. DEJERINE

Professeur agrégé à la Faculté de médecine,
Médecin de l'hospice de Bicêtre,
Membre de la Société de biologie, de la Société anatomique et de la Société de psychologie physiologique,
Lauréat de l'Institut.

PARIS

ANCIENNE LIBRAIRIE GERMER BAILLIÈRE ET Cie

FÉLIX ALCAN, ÉDITEUR

108, BOULEVARD SAINT-GERMAIN, 108

1889

Tous droits réservés.

WELLCOME
HISTORICAL
MEDICAL
LIBRARY

M18179

WELLCOME INSTITUTE
LIBRARY
Coll. welMOmec
Call
No. WE300
188
D32

ÉTUDE CLINIQUE ET ANATOMO-PATHOLOGIQUE

SUR

L'ATROPHIE MUSCULAIRE DES ATAXIQUES

(NÉVRITE MOTRICE PÉRIPHÉRIQUE DES ATAXIQUES [1])

L'autonomie des différentes parties constituantes du chaînon neuro-musculaire s'affirme de jour en jour davantage, et les travaux de ces dernières années démontrent que les nerfs d'une part, les muscles striés d'autre part, peuvent, en dehors de toutes modifications appréciables de leurs centres trophiques, devenir le siège d'altérations nombreuses et de causes variées.

Il n'y a pas bien longtemps que la névrite périphérique a acquis définitivement droit de cité, et si les progrès sur ce point spécial de neuropathologie ont été si lents, malgré les beaux travaux publiés il y a déjà plus de vingt ans par Duménil (de Rouen) [2], le fait n'a rien qui doive étonner de prime abord, si l'on réfléchit à l'extension qui fut donnée, jusqu'à ces dernières années, au rôle trophique de la cellule motrice. Pendant trop longtemps, on crut que les nerfs ne pouvaient s'altérer, que conformément aux lois de la pathologie expérimentale. Ce n'est guère que depuis un petit nombre d'années, que la théorie est tombée sous les coups d'un nombre considérable de

1. Les recherches histologiques contenues dans ce travail ont été faites au laboratoire de M. le professeur Straus, à la Faculté de médecine. — Une note, résumant les observations cliniques et anatomiques de cinq des cas du présent travail, a été présentée à la Société de biologie à la séance du 25 février 1888. J. Dejerine, *De l'atrophie musculaire des tabétiques et de sa nature périphérique.* (*Compt. rendus de la Soc. de biol.*, 1888, n° 8, p. 194.)

2. Duménil, *Paralysie du mouvement et du sentiment portant sur les quatre membres. Atrophie des rameaux nerveux des parties paralysées.* (*Gazette hebdom.*, 1864, p. 203.) — *Contributions pour servir à l'histoire des paralysies périphériques et spécialement de la névrite.* (*Ibidem*, 1866.)

faits bien observés, et l'on peut dire qu'aujourd'hui, l'existence de la névrite de cause périphérique est admise sans conteste par la grande majorité des médecins anatomistes.

La réaction à laquelle nous assistons, en faveur de l'autonomie du tube nerveux, est en train de se produire également pour le faisceau musculaire. En France et à l'étranger, il se fait actuellement de profondes modifications, dans la manière de comprendre l'atrophie musculaire progressive, et, contrairement à ce que l'on croyait il n'y a pas bien longtemps encore, cette affection apparaît de plus en plus, comme une maladie propre du système musculaire.

On peut donc dès maintenant renverser la proposition d'autrefois, sur la fréquence de l'atrophie de cause myopathique et myélopathique, et, tout en faisant à cette dernière la place à laquelle elle a droit, on doit tendre à admettre, de plus en plus, que la plupart des cas d'atrophie musculaire naissent et évoluent (du moins dans l'état actuel de nos connaissances, et avec les méthodes d'observation dont nous disposons), sans altération aucune du système nerveux, central ou périphérique. En d'autres termes, ainsi que L. Landouzy et moi l'avons établi dans une série de travaux antérieurs, la plupart du temps, l'atrophie musculaire progressive appartient à l'affection que nous avons désignée sous le nom de *myopathie atrophique progressive* [1].

I

Envisagée au point de vue purement symptomatique, l'atrophie musculaire progressive peut se présenter, tantôt comme une affection primitive, autonome chez celui qui en est affecté, tantôt, au contraire, survenir au cours d'une affection nerveuse préexistante, organique ou non, et dont elle constitue alors, soit un épiphénomène, soit une complication.

Parmi les affections organiques du système nerveux, dans lesquelles on peut voir l'atrophie musculaire survenir à un moment donné, la sclérose des cordons postérieurs doit être placée au premier rang. Je parle ici, bien entendu, du tabes classique, de la maladie de Duchenne (de Boulogne), de la lésion isolée des cordons postérieurs, laissant de côté et à dessein certaines scléroses combinées avec atrophie musculaire, négligeant aussi la maladie de Friedreich, qui

1. L. Landouzy et J. Dejerine, *De la myopathie atrophique progressive.* (*Compt. rendus de l'Ac. des sc.*, 7 janvier 1884, et *Revue de médecine.* 1885, p. 80 et 231.) *Nouvelles recherches cliniques et anatomo-pathologiques sur la myopathie atrophique progressive.* (Même recueil, 1887, p. 976.)

constitue, dans le groupe encore assez mal défini des scléroses dites combinées, une affection aujourd'hui classée, aussi bien au point de vue symptomatique qu'au point de vue anatomique et étiologique.

L'atrophie musculaire des tabétiques, plus fréquente qu'on ne le croit généralement, ainsi que j'ai pu m'en assurer depuis deux ans, dans mon service de Bicêtre, a été observée, depuis assez longtemps déjà, par un certain nombre d'auteurs. L'atrophie des membres inférieurs et la déformation des pieds qui en est la conséquence, ont été signalées pour la première fois en 1832 par Cruveilhier, et d'une façon très explicite [1].

Observation. — *Paraplégie incomplète du mouvement et du sentiment. Danse de Saint-Guy chronique. Dégénérescence grise des cordons postérieurs de la moelle épinière.* (Résumée.)

Mme Gruyère, cinquante-quatre ans, brodeuse, à l'hospice de la Salpêtrière depuis 1825, confinée au lit depuis le jour de son entrée jusqu'à sa mort en 1838.

Commémoratifs. — Au début, en 1818, engourdissement dans le pied et dans la jambe du côté gauche, plus tard dans le pied et la jambe droite. Éclairs de douleurs très vives.

État actuel. — Mouvements incoordonnés, comparables à ceux de la danse de Saint-Guy. Les membres inférieurs sont complètement atrophiés, les pieds fortement tendus sur les jambes, les orteils fortement fléchis. Je me demande si la pression des couvertures n'a pas été pour quelque chose dans cette position permanente des pieds et des orteils. Pas d'atrophie des membres supérieurs qui sont très incoordonnés. Sensibilité très altérée.

Autopsie. — Dégénération grise des cordons médians postérieurs de la moelle avec atrophie des racines correspondantes.

Bien que l'existence de l'ataxie locomotrice ne fût point encore établie à cette époque, il n'en est pas moins intéressant de constater qu'un des premiers cas d'autopsie de sclérose des cordons postérieurs soit justement un cas de tabes atrophique. Notons encore que Cruveilhier se demande si la déformation équine des pieds ne relève pas, dans une certaine mesure, de la pression des couvertures, question que d'autres auteurs se sont également posée par la suite.

En 1855, Virchow [2] rapporte l'autopsie d'un malade atteint d'atrophie musculaire, avec dégénérescence grise des cordons postérieurs, mais dans ce cas les renseignements cliniques font complètement défaut d'une part, et, d'autre part, il n'est pas absolument

1. Cruveilhier, *Atlas d'anat. pathologique*, 1832, 1845, XXXIIe livraison, p. 19 fig. 3 de la planche II.

2. R. Virchow, *Ein Fall von progressiver Muskelatrophie.* (*Virchow's Archiv.*, 1885, p. 137.)

prouvé qu'il se soit agi ici d'une sclérose vraie des cordons postérieurs. Il est fort possible, en effet, ainsi que le fait remarquer Schultze [1], que le cas de Virchow soit un cas, non de sclérose postérieure, mais bien de gliôme central médullaire.

En 1858, Foucart [2] rapporte deux observations cliniques, ayant trait à des tabétiques avec atrophie musculaire et équinisme des pieds. En 1859, Laborde [3] en publie un cas avec autopsie, et examen microscopique, mais l'état des cornes antérieures n'est pas indiqué, ce qui n'a rien d'étonnant, car, à cette époque, l'attention n'était pas encore éveillée de ce côté. En 1862, Duménil (de Rouen) [4] rapporte un cas analogue, sans autopsie, concernant un tabétique avec atrophie des jambes et des cuisses, et dit qu'il a eu l'occasion d'observer encore deux autres faits de même nature. En 1863, Leyden [5] en publie deux observations avec autopsie, dont une seule avec examen clinique complet, concernant également des tabétiques avec atrophie musculaire des membres inférieurs, ayant tous deux la déformation des pieds qu'avait déjà observée Cruveilhier dans son cas, à savoir l'équinisme et une flexion exagérée des orteils. Leyden regarde cette attitude comme une conséquence du séjour au lit prolongé.

La coexistence de l'atrophie musculaire progressive et de l'ataxie locomotrice n'avait point échappé au génie d'observation de Duchenne (de Boulogne). En 1861, ce savant éminent en rapporte une observation [6], puis une deuxième en 1873, et, en rapportant ce dernier cas, Duchenne dit que, sur une centaine d'ataxiques, il en a rencontré huit avec atrophie musculaire [7].

Dans son remarquable *Traité des Maladies du Système nerveux*, Vulpian, mon illustre Maître, signale également cette complication de la sclérose des cordons postérieurs, et tend à la regarder comme assez peu fréquente [8].

Depuis lors, différents auteurs ont publié des observations analo-

1. F. Schultze, *Ueber den mit Hypertrophie verbundenen progressiven Muskelschwund und ähnliche Krankheitsformen.* Wiesbaden, Bergmann, 1886. Tableau de la page 84.

2. Foucart, *France médicale et pharmaceutique*, 9 octobre 1858. Une de ces observations a été communiquée à Foucart par Duchenne (de Boulogne). Obs. CXXXVII. Electrisation localisée, 2e édition, 1861, p. 603.

3. Laborde, *Soc. de biologie*, 1859.

4. Duménil, *Bull. et mém. de la Soc. méd. des hôpitaux de Paris*, 8 janvier 1862 (observation lue par M. Bourdon).

5. Leyden, *Ueber graue Degeneration der Hinterstränge*, 1863. Obs. 17, p. 97, et obs. XX, p. 110.

6. Duchenne (de Boulogne), *De l'Électrisation localisée*, 2e édition, 1861, obs. CXXXVII. Cette observation avait déjà été publiée par Foucart en 1858.

7. — 3e édition, 1872, p. 652, note du bas de la page. Obs. CXI.

8. A. Vulpian, *Maladies du système nerveux*, t. I, p. 374-375 et 380, 1879.

gues; les unes purement cliniques, et ce sont les plus nombreuses, sont dues à MM. Hardy [1], Fournier [2], Ballet [3], Eulenburg [4], Bernhardt [5], Fischer [6], Remak [7], Hoffmann [8]; les autres, avec autopsie et examen histologique, ont été rapportées par MM. Charcot et Pierret, Leyden, Condoleon.

La première autopsie d'atrophie musculaire tabétique, dans laquelle fut constatée une altération des cellules des cornes antérieures, a été rapportée par MM. Charcot et Pierret, et a trait à une tabétique avec atrophie musculaire unilatérale, consécutive à une altération en foyer de la corne antérieure de la substance grise, siégeant dans toute la hauteur de la moelle épinière [9].

Observation. — Tabétique, femme de soixante ans, à la Salpêtrière depuis 1868, confinée au lit. Station debout impossible, douleurs fulgurantes, ataxie des membres avec tremblement de la main droite. Troubles de la sensibilité, accès de contracture intermittente dans le membre supérieur droit, existant aussi dans le membre inférieur correspondant. Au commencement de 1870, on constate l'existence d'une atrophie musculaire de la moitié droite du corps, marquée surtout aux éminences thénar et hypothénar, et sur la partie antérieure de l'avant-bras. Cette atrophie progresse rapidement. Diminution de la contractilité faradique. Autopsie (août 1870). Atrophie et décoloration des muscles atrophiés (membre supérieur et inférieur, et moitié droite du tronc). L'examen microscopique des nerfs, pratiqué à l'état frais, ne dénote aucune altération. Moelle saine à l'œil nu.

L'examen histologique, pratiqué après durcissement, permet de constater à la *région cervicale :* 1° une atrophie très manifeste de la moitié droite de

1. A. Hardy, *le Praticien,* 28 avril 1879.
2. A. Fournier, *De l'ataxie locomotrice d'origine syphilitique.* Paris, 1882, p. 243.
3. G. Ballet, *De l'hémiatrophie de la langue dans le tabes dorsal ataxique.* (*Arch. de neurol.,* t. VIII, 1884, p. 191.)
4. Eulenburg, *Ueber Combination von Tabes dorsalis mit motorischer Systemerkrankung des Rückenmarks.* (*Deutsche medicin. Wochensch.,* 1877, p. 765.) Du même : *Ein Fall von Tabes dorsalis complicirt mit progressiver Muskelatrophie.* (*Berlin. klinisch. Wochensch.,* 1883, p. 229.)
5. Bernhardt, *Ueber die multiple Neuritis der Alcoholisten : Beiträge zur differentiellen Diagnosis dieses Leidens von der Tabes,* etc. (*Zeitsch. für klinisch. Medicin,* B. XI, 1886.)
6. G. Fischer, *Ueber vorübergehende Lähmung mit EaR im Prodromalstadium der Tabes.* (*Berlin. klinisch. Wochensch.,* 1886, p. 561-567.)
7. E. Remak, *Ueber neuritische Muskelatrophie bei Tabes dorsalis.* (*Berlin. klinisch. Wochensch,* 1887, p. 462.)
8. Hoffmann, *Beiträge zur Aetiologie, Symptomatologie und Therapie der Tabes dorsalis.* (*Arch. für Psych. und Nervenkr.* B. XIX, p. 438, 464, obs. V, p. 456.)
9. J. M. Charcot, *Altérations de la substance grise de la moelle dans le tabes.* (*Compt. rend. et mém. de la Soc. de biologie,* 2 avril 1871.) Du même : *Leçons sur les maladies du système nerveux* (*Anomalies de l'ataxie locomotrice,* p. 16, 1873.) — A. Pierret, *Sur les altérations de la substance grise de la moelle épinière dans l'ataxie locomotrice.* (*Arch. de phys. norm. et pathol.,* 1870, t. III, p. 598-617.)

la moelle (substance blanche et grise), et un épaississement des septa dans le faisceau latéral correspondant. Dans les cordons postérieurs, bandelette de sclérose dans les faisceaux de Burdach. Corne antérieure droite : plus petite que celle du côté opposé, augmentation des myélocytes. Quant aux cellules elles-mêmes, beaucoup d'entre elles présentaient dans leurs corps une énorme accumulation de pigment, et plusieurs avaient subi un commencement d'atrophie. Les *racines antérieures* sont saines, les postérieures contiennent des tubes atrophiés. *Région dorsale.* La corne antérieure a des dimensions moitié moindres à droite qu'à gauche ; les cellules nerveuses paraissent à peu près aussi nombreuses qu'à gauche, mais plusieurs avaient subi les divers degrés de l'atrophie pigmentaire. Sclérose des colonnes de Clarke avec atrophie cellulaire assez marquée. *Région lombaire.* La corne antérieure droite a un volume moitié moindre qu'à gauche. La plupart des cellules sont atrophiées à un haut degré, et un bon nombre ont disparu.

Au niveau de la troisième paire lombaire, les noyaux cellulaires antéro et postéro-externes ont disparu, et sont remplacés par du tissu scléreux. *Racines antérieures.* — « Il ne nous a pas été possible de déterminer bien exactement, si celles des racines antérieures qui émergeaient des points les plus particulièrement atteints de la substance grise, présentaient des altérations quelconques. Nous y avons rencontré cependant, çà et là, quelques gaines vives ; d'autres en très petit nombre renfermaient des corpuscules amyloïdes. »

En 1877, Leyden publie une observation de tabétique atrophique, à l'autopsie duquel on constata l'existence d'une poliomyélite [1].

Obs. — Homme de quarante-neuf ans. Début des douleurs fulgurantes à l'âge de trente-six ans. Il y a quatre ans et demi, pour la première fois, il remarque qu'il a de la peine à marcher. Il y a cinq ans, atrophie des mains, moins marquée aux avant-bras et aux bras. État actuel. Ptosis de la paupière droite. Ataxie des quatre membres. L'atrophie musculaire, plus ou moins prononcée suivant les régions, est plus marquée dans les extrémités supérieures que dans les inférieures. Les éminences thénar et hypothénar sont détruites, les espaces interosseux très apparents. Les fléchisseurs de l'avant-bras sont un peu mieux conservés. Le biceps et le deltoïde sont normaux. Les muscles du thorax sont très atrophiés, en particulier les grands pectoraux et les grands dentelés, de même pour les muscles de l'omoplate.

Les muscles des jambes sont atrophiés aussi, mais moins que ceux des bras, les premiers sont les plus atrophiés. Très légères contractions fibrillaires dans les thénars. Sensibilité peu altérée. Pas de retard. Pigmentation prononcée de la peau de l'avant-bras et des ongles. Contractions fibrillaires de la langue qui n'est pas nettement atrophiée. Mort.

1. E. Leyden, *Ueber die Betheiligung der motorischen Muskeln und Nervenapparate bei der Tabes dorsalis.* (*Deutsche Zeitschrift für praktische Medicin*, 1877. Obs. II, p. 587, n° 51.)

Autopsie. Sclérose postérieure de la moelle épinière, avec atrophie des racines correspondantes. Examen histologique. La sclérose postérieure est à son maximum à la région cervicale. Les cordons latéraux ne présentent ni sclérose ni corps granuleux, peut-être un peu d'épaississement des cloisons. Les cordons antérieurs aussi sont intacts. Les cellules des cornes antérieures ont en grande partie disparu au niveau du renflement cervial, la lésion est encore très nette à la région lombaire. Atrophie simple du faisceau primitif, avec épaississement du tissu conjonctif. Atrophie des nerfs intramusculaires, avec névrite interstitielle. Les racines antérieures et les troncs nerveux n'ont pas été examinés au microscope.

Dans les deux observations précédentes, les lésions des cellules motrices sont très marquées, et dans la première, celle de MM. Charcot et Pierret, il s'agit, dans l'espèce, d'une lésion en foyer, siégeant dans toute la hauteur d'une moitié de la moelle épinière, comme dans un cas de paralysie spinale subaiguë. Dans l'observation qui va suivre et rapportée par M. Condoleon dans sa thèse faite sous l'inspiration de M. Joffroy, il s'agit encore d'un cas de tabes atrophique, mais, ici, l'examen histologique des nerfs périphériques décèle des lésions très intenses et notablement plus marquées que ne l'est l'altération des cellules des cornes antérieures, constatée dans ce cas [1].

Obs. (Joffroy et Condoléon). — Femme de soixante et un ans, à la Salpêtrière depuis 1869, service de M. Joffroy, morte en 1885.

Douleurs fulgurantes en 1867, suivies rapidement d'incoordination.

Garde le lit depuis son entrée à l'hospice. Etat actuel (mars 1885). Douleurs fulgurantes dans les quatre membres. Membres inférieurs amaigris. Double pied bot varus équin. Altérations de la contractilité électrique. Membres supérieurs. Double arthropathie scapulo-humérale empêchant l'élévation des bras, remontant à dix ans. Luxations des humérus, avec pseudarthose. Muscles du bras et de l'avant-bras pas atrophiés. Main droite intacte. Main gauche déformée et atrophiée, surtout dans le thénar et le premier interosseux dorsal. Main simienne. Pas de contractions fibrillaires. Incoordination motrice des quatre membres. Altération du sens musculaire. Troubles marqués de la sensibilité. Abolition du réflexe patellaire. Mort. Autopsie. Sclérose postérieure de la moelle avec atrophie des racines correspondantes. Muscles. Jambe gauche, atrophie graisseuse plus marquée à la région postérieure qu'à l'antérieure. Jambe droite, lésions analogues et plus prononcées. Intégrité des muscles de la cuisse.

Main gauche, atrophie marquée du premier interosseux dorsal, moins prononcée dans les autres. Examen histologique. Névrite des nerfs mus-

1. A. Joffroy, *Du pied bot tabétique.* (*Bulletins et mém. de la Soc. méd. des hôpitaux de Paris.* Séances des 11 et 18 décembre 1885, p. 345 et 346.) — J. Condoléon, *Contribution à l'étude pathogénique de l'amyotrophie tabétique.* Thèse inaug. Paris, 1887. Steinheil.

culaires, diminuant en remontant le long des troncs. Nerfs sciatiques, résultat douteux. Racines antérieures. Examen de quelques racines à la région cervicale et lombaire, à l'aide de coupes après durcissement. Lésions minimes, tubes de petit calibre paraissant plus nombreux qu'à l'état normal. Moelle épinière : Sclérose postérieure dans toute la hauteur. *Cellules motrices.* Au niveau des 7e et 8e cervicales du côté gauche, les cellules sont un peu moins nombreuses qu'à droite (7 à 10 en moins). A la région lombaire, résultat négatif tout d'abord, mais après examen attentif, on constate que les cellules sont moins nombreuses qu'à l'état normal.

Condoleon, rapprochant les résultats de cette autopsie du cas de MM. Charcot et Pierret et de celui de Leyden, conclut que l'amyotrophie tabétique relève d'une lésion des cellules motrices, en faisant toutefois une légère réserve, semblant indiquer qu'il n'a pas, à cet égard, une conviction bien arrêtée. En outre, ne sachant comment expliquer, avec une lésion centrale, des altérations très intenses des nerfs périphériques, diminuant progressivement de bas en haut et disparaissant dans les gros troncs, il admet, fort hypothétiquement du reste, que la dégénération du segment neuro-musculaire, commandée par les modifications des cellules motrices de la moelle, débute par l'expansion terminale de celui-ci, la racine antérieure étant la dernière à manifester la lésion de son centre trophique.

Les observations précédentes constituent les seuls renseignements anatomo-pathologiques que nous possédons sur l'amyotrophie tabétique, l'observation de Westphal [1], bien que souvent citée, ne rentrant pas dans l'étude de cette affection, car elle appartient au groupe de scléroses combinées.

Je dis que ces autopsies sont les seules que nous possédons, ayant trait à l'atrophie musculaire des membres chez les tabétiques, la seule dont je m'occuperai dans le présent travail, car il en existe d'autres, avec atrophie unilatérale de la langue, et dans lesquelles des lésions du noyau de l'hypoglosse correspondant ont été signalées. Ces observations, au nombre de trois, sont dues à MM. Raymond et Arthaud [2], Westphal [3], Koch et Marie [4].

1. C. Westphal, *Ueber combinirte (primäre) Erkrankung der Rückenmarksstränge.* (*Arch. für Psych. und Nervenkr.*, 1878, t. VIII. Obs. II, p. 481 et suiv.)

2. Raymond et Artaud, *Note sur un cas d'hémiatrophie de la langue, survenue dans le cas d'un tabes dorsal.* (*Arch. de phys. norm. et pathol.*, 3e série, t. II, 1884, p. 367.)

3. Westphal, *Ueber ein Fall von chronischer progressiver Lähmung der Augenmuskeln (Ophthalmoplegia externa) nebst Beschreibung von Ganglienzellengruppen, in Bereiche des Oculomotoriuskerns.* II. Taf. XVIII-XX (*Arch. f. Psych. und Nervenk.*), t. XVIII, p. 846-871, 1887.

4. P. Koch et P. Marie, *Contribution à l'étude de l'hémiatrophie de la langue*

Obs. (Raymond et Artaud.) — Tabétique avec atrophie de la moitié droite de la langue, et atrophie très légère du thénar de la main droite (observation clinique publiée en 1875 dans la *Gazette médicale* par M. Cuffer). En 1873, le malade, âgé alors de soixante ans, se trouvait à Ivry dans le service de M. Raymond, et présentait les symptômes suivants : malade cachectique, arrivé à la dernière période du tabes. « Deux symptômes frappent surtout chez lui : c'est l'amaigrissement et l'atrophie de la moitié droite de la langue », amaigrissement général, tous les nerfs répondent encore bien à l'excitabilité électrique. Mort le 31 mars. Autopsie. Sclérose postérieure dans toute la hauteur. Examen histologique. Région lombaire. Cornes antérieures normales. R. dorsale. Diminution des cellules motrices. R. cervicale. Atrophie du groupe cellulaire antéro-interne. Noyau de l'hypoglosse du côté droit. La plupart des cellules ont disparu. Le noyau, normal à gauche, n'offre plus à droite que trois ou quatre corps cellulaires, très petits, ratatinés, remplis de pigment, sans prolongement ni noyau apparent.

L'état des racines antérieures et des nerfs musculaires, en particulier ceux du thénar de la main droite, n'est pas indiqué.

Obs. (Westphal.) — Homme de quarante ans, syphilitique douteux. Troubles psychiques divers. En 1881, attaque d'apoplexie avec paralysie du bras droit. Entre à la Charité en septembre 1880, avec une paralysie complète de tous les muscles des yeux. Pas d'incoordination bien nette dans les membres inférieurs. Titubation légère les yeux fermés. Réflexe patellaire aboli à droite, très faible à gauche. Extrémités supérieures intactes. Domaine du facial intact. Tremblement fibrillaire de la langue, cette dernière est peu développée, et amincie au niveau du tiers moyen du côté gauche; elle présente en outre, à sa surface gauche, des sillons longitudinaux très nets. A l'autopsie, on constate une atrophie des nerfs de la 6e, de la 3e et de la 4e paire. Les muscles des yeux des deux côtés sont en dégénérescence graisseuse. Au microscope, dégénération grise des cordons postérieurs de la moelle épinière, atrophie du nerf hypoglosse gauche ainsi que du noyau correspondant. Atrophie des noyaux des nerfs moteur circulaire commun, moteur oculaire externe et pathétique.

Il s'agit là non point d'un cas net de tabes, mais bien d'un fait assez complexe, ce que reconnaît du reste l'auteur [1].

(*Autopsie d'un cas de tabes avec hémiatrophie de la langue*). *Revue de médecine*, janvier 1888, n° 1, p. 1.

1. « Il s'agit, comme on le voit, d'une affection complexe du système nerveux central, laquelle se rapporte, si l'on veut expliquer les troubles psychiques, à l'inflammation chronique de la pie-mère cérébrale et à une participation admissible de cette écorce au processus. Il existe, en outre, une paralysie intense de tous les muscles de l'œil; relevant à la fois d'une lésion d'origine centrale et d'une dégénérescence des nerfs périphériques; une lésion des nerfs optiques ne présentant pas les caractères de l'atrophie progressive, telle qu'on l'observe dans

Obs. (Koch et Marie [1].) — Ataxique de trente-six ans avec atrophie des muscles des mains et hémiatrophie droite de la langue, qui est animée des deux côtés d'un léger tremblement. Crises laryngées. En mai 1885, on constate que l'atrophie des muscles des membres a très notablement augmenté du côté droit. Du côté gauche, elle est restée à peu près stationnaire. Atrophie des membres inférieurs, surtout à droite. Mort le 31 mai 1885. Autopsie. Atrophie de certains muscles des membres supérieurs et inférieurs et de la moitié droite de la langue. Examen histologique. Atrophie de l'hypoglosse droit et des cellules du noyau correspondant. Parmi les nerfs périphériques, le cubital (droit?) seul a été examiné au microscope, et paraît normal.

L'état des racines antérieures et des cellules motrices de la moelle épinière n'est pas indiqué; il en est de même pour les nerfs musculaires des muscles des membres atrophiés.

D'après les autopsies précédentes, il était admis, d'une manière générale, que l'amyotrophie tabétique relevait d'une poliomyélite. Ayant eu l'occasion d'observer dans mon service de Bicêtre, un grand nombre de cas de ce genre, dont plusieurs avec autopsie, et les résultats fournis par l'examen microscopique étant différents de ceux constatés par les auteurs que je viens de citer, je communiquai à la Société de biologie, le 7 février 1888, une note sur la nature périphérique de l'atrophie musculaire tabétique, basée sur cinq observations avec autopsie.

Depuis lors, quatre nouveaux cas avec contrôle anatomique se sont présentés à mon observation. Les résultats histologiques en ont été les mêmes, à savoir l'existence de lésions très intenses des nerfs moteurs, coïncidant avec l'intégrité des cellules motrices. Ce sont là, comme je le disais déjà dans ma note, des raisons largement suffisantes pour conclure à la nature périphérique de l'atrophie musculaire tabétique.

Quelque temps après ma communication à la Société de biologie, parut, dans le 2e fascicule des Archives de Westphal de 1888, un travail du Dr Nonne, provenant du service d'Eisenlohr à Hambourg, et portant sur les altérations des nerfs périphériques dans le tabes dorsalis. Dans ce travail, l'auteur rapporte trois observations de tabétiques atrophiques, dont une avec autopsie. L'une de ces observations a trait à un tabétique atteint de parésie des extenseurs de

le tabes; une lésion d'un nerf bulbaire, du nerf hypoglosse avec atrophie partielle de la langue, et finalement des symptômes pouvant être interprétés, comme des symptômes tabétiques au début » (Westphal, *loco citato*, p. 853).

1. Observation clinique publiée par M. Ballet, *loco citato*, et par J. Artaud, *de l'Hémiatrophie de la langue dans le tabes dorsal ataxique*. Thèse de Paris, 1885.

chaque pied, sans atrophie, et avec amélioration ultérieure. Les deux autres concernent des cas avec atrophie des mains; voici le résumé de celui de ces cas qui a été suivi d'autopsie [1].

Obs. — W. Grossk....., quarante ans, marchand, ancien syphilitique (chancre en 1870). En 1872, début d'atrophie dans la main droite. Etat actuel : Atrophie des deux nerfs optiques. Troubles de la sensibilité dans les membres inférieurs, qui ont leur force musculaire normale. Ataxie légère. Avant-bras et bras normaux comme motilité et force. Le thénar de la main droite est tout entier atrophié, les espaces interosseux plus nets qu'à gauche. Diminution de la contractilité électrique et galvanique, sans réaction de dégénérescence. Mort le 10 octobre. Autopsie : Sclérose postérieure dans toute la hauteur de la moelle épinière. Cordons latéraux sains à l'œil nu. Examen histologique : Atrophie plus ou moins prononcée des tubes nerveux dans les nerfs musculaires de quelques muscles des cuisses, dans le tibial antérieur, moins marquée dans le médian droit. La moelle épinière n'a pas été examinée au microscope.

Nonne, dans son travail, regarde ce fait comme appartenant à la névrite périphérique, bien qu'il n'eût pas encore pratiqué l'examen de la moelle épinière, au moment où il en publiait la relation. Il rend compte de cet examen dans le fascicule suivant des Archives (3e fasc., novembre 1888), examen qui lui permit de constater, avec l'intégrité complète des cellules motrices dans toute la hauteur de la moelle, une altération des racines antérieures notablement moins prononcée que celle qui existait dans les nerfs moteurs correspondant aux muscles atrophiés [2]. Nonne, rapprochant son cas de ceux que j'avais communiqués auparavant à la Société de biologie, admet, comme moi, la nature périphérique de l'amyotrophie tabétique [3].

1. Nonne, *Aus dem Allgemeinen Krankenhaus in Hamburg* (*Abtheilung des Herrn Dr Eisenlohr*). *Zur Casuistik der Betheiligung der peripherischen Nerven bei Tabes dorsalis.* (*Arch. für Psych.*, etc., Bd XIX, Heft 2, p. 352, 1888.)

2. Nonne, *Anatomische Untersuchung eines Falles von Erkrankung motorischer und gemischter Nerven und vorderer Wurzeln bei Tabes dorsalis* (*Arch. für Psych.*, etc., B. XIX, Heft 3, H. Taf IX, fig. 4 und 5, p. 809-816, novembre 1888).

3. Je ne crois pas devoir mentionner dans cet historique le cas de Braun (avril 1888), concernant un homme de soixante-quatorze ans, potier d'étain, atrophique du bras droit. Les symptômes présentés par ce malade ne sont rien moins que caractéristiques du tabes, bien que l'on ait trouvé à l'autopsie une lésion des cordons postérieurs. Braun conclut à l'existence d'une atrophie par névrite périphérique, car la lésion des cellules motrices, constatée dans une petite étendue de la région cervicale, lui paraît trop légère et surtout trop circonscrite, pour pouvoir d'après lui être regardée comme la cause de l'atrophie *.

L'examen des nerfs périphériques, musculaires et cutanés, est par trop insuffisant pour qu'on puisse, d'après la description qu'en donne l'auteur, y retrouver

* H. Braun, *Ueber einen eigenthümlichen Fall von combinirter systematischer Erkrankung des Rückenmarks und der peripheren Nerven* (*Deutsch. Arch. für klinisch. Medicin*, B 42, Heft 5, p. 438, 12 avril 1888).

Le présent mémoire, consacré à l'étude clinique et anatomique de l'amyotrophie tabétique, est basé sur dix-neuf observations cliniques, dont neuf avec autopsie et examen histologique. Ces dix-neuf cas ont trait à des malades observés dans mon service de Bicêtre, dans le courant de ces deux dernieres années.

II

Observations de tabétiques atrophiques, suivies d'autopsie et d'examen histologique.

Obs. I. — *Atrophie musculaire progressive des membres supérieurs (type Aran-Duchenne) et inférieurs, évoluant depuis trente-trois ans, chez un tabétique âgé de soixante-dix ans. Syphilis douteuse. Début du tabes à trente et un ans, de l'atrophie à trente-sept ans. Atrophie extrême des thénars des deux mains et du groupe épitrochléen des avant-bras, main simienne. Atrophie très marquée des muscles de la région antéro-externe des jambes et des thénars des pieds. Griffe fixe des orteils, par atrophie des interosseux et rétractions fibro-musculaires. Pas d'atrophie de la langue. Marche très lente de l'atrophie. Pas de contractions fibrillaires. Pas de troubles trophiques cutanés. Douleurs fulgurantes. Ataxie très marquée des quatre membres. Troubles de la sensibilité très prononcés, avec retard dans la transmission. Perte de la notion de position des membres. Chute des dents et des cheveux. Mort par urémie. Autopsie. Atrophie extrême des petits muscles des mains et des pieds, moins marquée dans ceux des jambes et des avant-bras. Rétractions fibro-musculaires à la plante des pieds. Sclérose des cordons postérieurs dans toute la hauteur de la moelle épinière, avec atrophie des racines correspondantes. Examen histologique. Névrites motrices très intenses, diminuant progressivement en remontant de bas en haut. Névrites cutanées très marquées. Altérations légères des racines antérieures à la région cervicale, douteuses à la région lombaire. Intégrité des cellules motrices et de la substance grise des cornes antérieures dans toute la hauteur. Sclérose postérieure très prononcée. Atrophie simple du faisceau primitif, avec stéatose interstitielle.* (Observation recueillie par M. Huet, interne du service.)

nettement les caractères de la névrite. Du reste, même en acceptant l'hypothèse de Braun, rien ne prouve qu'il se soit agi dans ce cas d'une névrite motrice chez un tabétique, car le malade, étant en contact journalier avec le plomb, pouvait très bien être un saturnin, bien que n'ayant jamais eu jusqu'ici ni coliques ni paralysie. On sait, en effet, que la névrite peut être parfois le premier et le seul symptôme, par lequel se traduit l'intoxication plombique. J'ajouterai enfin que la symptomatologie et l'évolution (marche rapide de l'atrophie), constatées dans ce cas, ne sont point celles que l'on a l'habitude de rencontrer dans l'atrophie musculaire tabétique.

Le nommé Fév....., Denis, âgé de soixante-dix ans, ancien ouvrier charron, à Bicêtre depuis 1882 (sorti à cette époque de l'hospice d'Ivry, où il était depuis 1870), entre dans mon service d'Infirmerie, le 3 février 1887, salle Bichat, lit n° 15.

Antécédents héréditaires. — Père charron, mort à quatre-vingts ans; était très bien portant; a été trois ans à Bicêtre comme vieillard pensionnaire. Pas de renseignements sur les grands-parents; trois oncles et une tante paternels étaient très bien portants, morts âgés. Mère morte à soixante-quinze ans, avait une bonne santé; grands-parents, pas de renseignements. Un frère, soixante-quatre ans, bien portant; une sœur, soixante-treize ans, idem; deux autres, morts à dix et à six ans.

Marié une première fois à trente ans, une deuxième fois à quarante ans; n'a pas eu d'enfants.

Né à Saumur (Saône-et-Loire); est resté dans son pays jusqu'à vingt-deux ans, n'a pas été soldat (exempté pour défaut de taille).

Bonne santé dans son enfance et sa jeunesse; habite à Paris depuis l'âge de vingt-deux ans. Migraines (accompagnées de vomissements), depuis quinze à trente ans. Ne paraît pas avoir eu la syphilis. Pas d'autres maladies, pas de rhumatismes. Chute d'un premier étage, à quatorze ans; fracture du bras et de la jambe gauches. A vingt-trois ans, a travaillé dans une carrière où il aurait beaucoup souffert du froid.

Début de la maladie actuelle à trente-huit ans. Depuis 1848, c'est-à-dire depuis l'âge de trente et un ans, il avait abandonné son métier de charron pour se mettre marchand de vin. A partir de ce moment 1848, il aurait souffert fréquemment de douleurs, d'abord dans les jambes et dans les bras; les douleurs présentaient le caractère de douleurs fulgurantes et térébrantes.

Quelques années plus tard, en 1856 (trente-huit ans), *il s'aperçut que ses forces diminuaient, en particulier les forces de ses mains;* il ne pouvait plus monter un broc de sa cave, sans s'y reprendre à plusieurs fois, parce que le broc lui glissait des doigts. A cette époque, il entra à la Charité, où on lui donna à prendre des bains sulfureux dans le service de Piorry. *Piorry, dit-il, avait appelé sa maladie atrophie musculaire progressive accompagnée de tremblements fibrillaires.*

N'a pas été vu par Duchenne (de Boulogne). Il a été soigné plus tard à Lariboisière, *dans le service de Tardieu, pour des douleurs fulgurantes et de l'atrophie musculaire.*

En 1870, entre à Ivry, à l'âge de cinquante-quatre ans; à ce moment, douleurs fulgurantes dans les membres inférieurs et dans les membres supérieurs, douleurs en ceinture, parfois comme s'il était serré dans un étau; jamais de crises gastriques, pas de vomissements; pas de douleurs vésicales; cependant, depuis longtemps, il urinait plus difficilement, il était long à uriner. Depuis quelques années (six ou sept ans), il retient moins bien ses urines, les laisse parfois échapper dans son lit et dans ses vêtements.

Depuis quelques années aussi, sept à huit ans, il a eu des douleurs

dans les testicules, douleurs très fortes, dit-il, qui le faisaient beaucoup souffrir et qui sont revenues à plusieurs reprises.

L'ataxie des membres inférieurs a débuté à une époque qu'il ne peut exactement préciser. Il a été en tout cas assez longtemps tabétique atrophique sans incoordination, car il pouvait assez bien marcher. L'incoordination ne paraît s'être montrée, d'une façon un peu marquée tout au moins, qu'en 1870, époque où il entra à l'hospice d'Ivry. En 1873, il fut obligé pour marcher de prendre des béquilles, et, depuis un an, il ne peut plus quitter le lit; il ne peut plus se tenir sur ses jambes; elles s'affaissent sous lui. N'a jamais été traité par la morphine.

Février 1887. Etat actuel. — Membres inférieurs. — Douleurs fulgurantes persistantes par moments. Les pieds sont déformés et dans l'attitude de pieds bots varus équin, avec flexion plantaire des orteils et impossibilité de les redresser, par suite de rétractions plantaires; flaccidité des muscles et de l'articulation tibio-tarsienne. Le gros orteil est plus fléchi que les autres (voy. fig. 1). Les thénars des pieds sont très atrophiés, les pieds ballottent à la moindre impulsion; les muscles antéro-externes de la jambe sont notablement atrophiés des deux côtés, un peu plus à droite; le malade ne peut que difficilement relever le pied, et dans ce mouvement il n'est capable que d'une résistance insignifiante. — Les muscles du mollet sont un peu moins atrophiés et résistent mieux. Les muscles des cuisses sont peu atrophiés, mais flasques, incapables d'une forte résistance, surtout les postérieurs; les antérieurs résistent mieux. — Incoordination motrice assez prononcée, elle augmente les yeux fermés. Affaiblissement notable du sens musculaire et de la notion de position; il perd ses jambes dans son lit. — La marche et la station debout sont absolument impossibles. *Sensibilité* plus altérée à la périphérie : anesthésie très notable dans la partie antérieure du pied (dos et plante); ne sent pas la piqûre; sent vaguement le contact. Sous la plante du pied ne sent pas le chatouillement. Retard notable dans la transmission douloureuse. Au niveau de l'articulation tibio-tarsienne et à la jambe, sent mieux la piqûre et le contact; cependant la sensibilité est affaiblie, la sensation n'est perçue qu'avec un retard de quelques secondes. Cet affaiblissement et ce retard diminuent en se rapprochant de la racine du membre; ils sont moins prononcés à la cuisse qu'à la jambe, sensibilité thermique pervertie. — Abolition du réflexe patellaire et du réflexe plantaire. Légère déformation du genou, sans subluxation; pas d'arthropathie à proprement parler.

Membres supérieurs. — Déformation symétrique des mains qui ont l'aspect de main de singe. Le pouce est sur le même plan que les autres métacarpiens. A droite les muscles de l'éminence thénar ont complètement disparu; à gauche il reste encore un peu de l'adducteur du pouce, mais les autres muscles ont disparu. Les mouvements d'adduction et d'abduction du pouce sont abolis à droite; à gauche l'adduction est un peu conservée. L'atrophie des muscles précédents est poussée à un degré extrême; la peau est collée sur les os. Les muscles des hypothénars sont des deux côtés

moins atrophiés; il en est de même des interosseux, sauf les deux interosseux dorsaux de chaque main. Griffe cubitale légère. Douleurs fulgurantes dans les membres supérieurs. La flexion, l'extension et l'écartement des doigts se font assez bien. Dynamomètre : main gauche, 15°, main droite, 10°.

Aux avant-bras, les muscles sont moins atrophiés, sauf le groupe cubital de chaque côté, qui est très diminué de volume. Les muscles des bras, biceps et triceps, sont conservés et assez vigoureux, de même aussi pour les muscles des épaules et du tronc. Pas de tremblements fibrillaires, dans aucun muscle du corps.

Incoordination motrice assez marquée aux bras, surtout les yeux fermés (doigts sur le nez, sous les oreilles, etc.). *Sensibilité.* — Anesthésie

Fig. 1. — Pied gauche de Fév..... (Dessin fait par M. Sollier, interne du service, d'après une photographie.)

de la main, retard de la sensibilité aux avant-bras et aux bras, plaques d'anesthésie. Au tronc : douleurs en ceinture. Plaques d'anesthésie disséminées sur le ventre et le tronc; en d'autres points hyperesthésie. Sensibilité thermique, altérée.

Pas de douleurs viscérales. Incontinence d'urine. Il y a quelque temps le malade a eu de la rétention, et on a dû le sonder pendant plusieurs jours.

A la face : myosis très accusé des deux côtés; signe d'Argyll-Robertson. Pas de paralysie des nerfs moteurs de l'œil. Pas de chute des paupières. Vue bonne, le malade lit les journaux. Pas d'examen du fond de l'œil.

En 1870, à la suite d'une extraction d'une dent, à la mâchoire inférieure, a eu un abcès ou une tumeur du maxillaire, et M. Horteloup lui a fait à Ivry, une résection de la partie inférieure de la branche maxillaire à gauche. Actuellement les parties de l'os sont rapprochées, mais non soudées; à la suite, il a perdu toutes ses dents; elles sont tombées d'elles-mêmes, les unes après les autres; elles sont ainsi tombées toutes en quelques semaines. Actuellement : absence complète de dents, avec atrophie et résorption du rebord alvéolaire. — Rien à la langue dont le volume est égal des deux côtés. Calvitie partielle depuis fort longtemps.

Sur le bord extrême du biceps gauche, un peu au-dessous du pli du coude, tumeur de la grosseur d'un gros marron, qui paraît être un kyste. — Intelligence bien conservée; mémoire idem. Etat général : bon. — Homme de petite taille. Bonne constitution. Viscères, rien de particulier.

Le malade s'étant fracturé la cuisse droite, entre à l'infirmerie de chirurgie et, après un séjour de deux mois, y meurt d'urémie le 7 décembre 1887, à huit heures du soir.

Autopsie. — Faite trente-huit heures après la mort. Temps froid et humide. Cadavre sec, sans œdème; rigidité cadavérique égale des deux côtés. Congestion pulmonaire intense des lobes inférieurs des deux poumons. Pas de tubercules. *Cœur* sans lésions valvulaires, avec myocarde décoloré. *Foie et rate :* rien de particulier. *Reins.* Double hydronéphrose.

Système musculaire et système nerveux. — Les muscles des quatre membres ont été disséqués. On constate ce qui suit :

Membres supérieurs. — *Main droite.* — *Thénar.* Le *court abducteur* du pouce est complètement détruit et réduit à quelques traînées de tissu cellulaire jaunâtre, l'*opposant* et le *court fléchisseur* ont presque complètement disparu et sont jaunes. Il en est de même pour l'*adducteur* du pouce, qui est réduit à une mince lamelle jaunâtre. Par contre les *interosseux* et les muscles de l'éminence *hypothénar* paraissent normaux, comme forme, volume et coloration; il en est de même des *lombricaux* qui sont peut-être plus développés qu'à l'état normal. *Main gauche. Thénar.* Pour le *court abducteur*, l'*opposant* et le *court fléchisseur*, les lésions sont absolument identiques à celles de leurs homologues du côté droit; par contre l'*adducteur du pouce* n'est atrophié que dans son tiers inférieur, qui est lamellaire et jaune, et presque normal, au contraire, dans ses deux tiers supérieurs, qui ont conservé à peu près leur volume ordinaire et leur coloration rouge. Les muscles de l'éminence *hypothénar* et les *lombricaux* sont normaux; ces derniers, sont, comme à droite, très développés; les *interosseux* sont presque normaux, sauf le premier *interosseux palmaire*, qui est atrophié et jaune. Les muscles des avant-bras sont diminués de volume; le groupe *cubital* de chaque côté est très atrophié et strié de lignes jaunâtres. Les muscles des bras, biceps et triceps, sont diminués de volume, mais ont leur coloration normale.

Membres inférieurs. — A droite, le pied est en équin varus, le *jambier antérieur* est très atrophié et sillonné de stries jaunes; il en est de même pour l'*extenseur commun* des orteils, et pour l'*extenseur propre* du gros orteil; les *péroniers* sont un peu moins altérés. Le *soléaire* et les *jumeaux* sont très diminués de volume et striés de lignes jaunâtres; les muscles de la *couche profonde* paraissent avoir leur volume ordinaire, ils ont une teinte feuille-morte, et ce sont eux dont la rétraction empêche la flexion dorsale du pied. Le *pédieux* est décoloré et jaunâtre. Le *thénar* est très diminué de volume et ses muscles sont jaunâtres.

Jambe gauche. Déformation du pied comme à droite. Mêmes parti-

cularités pour le *pédieux* et les muscles de l'éminence *thénar*; par contre, les muscles de la région antéro-externe (*jambier antérieur*, *extenseur commun* et *extenseur propre*) sont moins atrophiés, comparativement à leurs homologues du côté droit, et sont moins jaunes. Il en est de même pour le *soléaire*, les *jumeaux* et les *péroniers*, qui sont peu touchés.

Les muscles de la *région profonde* paraissent à peu près intacts, bien que, comme à droite, par leur rétraction, ils s'opposent à la flexion dorsale du pied.

Dissection du pied gauche. — Atrophie et rétraction très accentuées de tous les muscles de la plante du pied, en particulier des muscles de l'éminence thénar. Rétraction de l'aponévrose plantaire, avec adhérences anormales à la face profonde du derme, et aux gaines des tendons fléchisseurs. L'extension des orteils dans leurs articulations phalangiennes est obtenue après la section de l'aponévrose plantaire et des tendons fléchisseurs. L'extension du gros orteil dans l'articulation métatarso-phalangienne ne s'obtient que par la section des muscles qui s'insèrent aux os sésamoïdes. L'extension obtenue est faible après la section des *adducteur et court fléchisseur* du gros orteil; elle n'est complète qu'après la section de l'*abducteur oblique* du gros orteil.

Cuisses. — Les muscles de la région antérieure et ceux de la région postérieure sont diminués de volume, mais ont conservé leur coloration normale; les *fessiers* (en particulier les *grands fessiers*) sont diminués de volume, mais ont leur couleur rouge ordinaire. Les artères des membres inférieurs, les tibiales antérieures en particulier, sont très athéromateuses.

Système nerveux. — Encéphale, boîte cranienne et enveloppes du cerveau normaux. Nerfs craniens : volume et coloration habituels. Nerfs optiques intacts. Corticalité normale. Rien de particulier à noter sur les coupes du cerveau. Cervelet normal. *Bulbe rachidien* : traînée jaunâtre remontant sur les pyramides postérieures, jusqu'au niveau du bec du calamus. Artères de la base un peu athéromateuses.

Moelle épinière. — Parois osseuses du canal rachidien normales. Dure-mère saine sur ses deux faces. Pie-mère un peu trouble, sans épaississement proprement dit, sur la face postérieure de la moelle. Atrophie extrême des racines postérieures dans toute la hauteur. Intégrité des racines antérieures, qui ont leur volume et leur coloration nacrée habituels. Sur des coupes de la moelle, on constate que les cordons postérieurs, dans toute leur étendue et dans toute leur longueur sont sclérosés. Les autres cordons blancs (antérieurs et latéraux) sont complètement intacts. La substance grise a partout son volume et sa coloration habituels.

Nerfs musculaires. *Examen histologique. Membres supérieurs. Thénars gauche et droit.* — Après action de l'acide osmique, les rameaux nerveux sont à peine devenus grisâtres. Au microscope, on ne trouve pas un seul tube nerveux normal, il n'existe plus que des gaines vides et

des tubes nerveux à myéline de très petit calibre, se colorant mal par l'acide osmique et beaucoup plus nombreux qu'à l'état physiologique. Dans le *fléchisseur superficiel* des doigts du côté droit (muscle très peu atrophié), on constate des lésions nerveuses analogues, mais beaucoup moins prononcées, et les tubes larges à myéline y sont déjà nombreux. De même pour le *long supinateur* gauche.

Membres inférieurs. Thénar du pied droit, altérations nerveuses aussi intenses qu'aux thénars des mains. Dans le *jambier antérieur* et l'*extenseur* commun des orteils gauches, dans le *soléaire* droit, les lésions nerveuses sont encore extrêmement accusées, gaines vides excessivement nombreuses, nerfs à myéline de petit calibre abondants; mais ici les tubes larges à myéline commencent à réapparaître. Dans les nerfs musculaires du *vaste externe* de la cuisse droite, du *couturier* gauche et du *pectiné* droit, les tubes larges sont abondants, mais on rencontre encore un certain nombre de gaines vides, et passablement de tubes de petit calibre.

Nerfs cutanés, plante du pied gauche. Altérations plus prononcées encore si possible que dans le *thénar* correspondant; à la face interne de la cuisse droite la lésion a déjà notablement diminué, mais elle est encore plus accentuée que dans les nerfs musculaires de la *cuisse*. Sur la face dorsale de la main gauche, névrite cutanée très intense. Pas de tubes en voie d'altération dans les nerfs musculaires et cutanés.

Troncs nerveux durcis dans l'acide osmique, et examinés à l'aide de coupes transversales. *Tibial* antérieur droit et gauche. La moitié des fibres à myéline de grand diamètre ont disparu, les tubes de petit calibre sont très abondants et les gaines vides très nombreuses.

Sciatique poplité, externe gauche, mêmes lésions, mais moins prononcées.

Médians gauche et droit, pris au niveau du ligament annulaire du carpe. Un très grand nombre de fibres ont disparu, en particulier dans trois faisceaux réunis ensemble, qui ne contiennent presque plus de fibres nerveuses, et correspondent vraisemblablement aux muscles du thénar. *Cubital* gauche même niveau, lésions excessives dans deux faisceaux (correspondant probablement à l'adducteur), beaucoup moins marquées dans les autres. Les mêmes nerfs, les deux *médians* et le *cubital* gauche *examinés au milieu du bras sont très peu altérés*. Les *sciatiques* gauche et droit, examinés au niveau de l'échancrure après durcissement dans le bichromate, et traités par la méthode de Weigert, présentent des altérations très nettes, fibres de petit calibre et gaines vides en nombre assez considérable.

Racines médullaires, racines postérieures, examinées à la région lombaire, altérations extrêmes. Il n'existe plus pour ainsi dire que des gaines vides. Pas de tubes de petit calibre plus nombreux qu'à l'état normal.

Racines antérieures. — 130 préparations. A la région lombaire, il est difficile d'affirmer qu'il existe des altérations nettes, mais il n'en est pas de

même à la région cervicale, où l'on constate la présence d'un nombre anormal de tubes de petit calibre, ainsi que des gaines vides assez nombreuses sur plusieurs préparations.

Nerfs cutanés. — Peau de la face dorsale du pied, altérations excessives et plus marquées encore si possible, que dans le thénar du pied. A la face interne de la cuisse, les altérations ont déjà passablement diminué, les tubes larges sont à peu près aussi nombreux que les gaines vides, mais les tubes de petit calibre sont encore plus abondants qu'à l'état normal. Pas de tubes en voie d'altération.

Moelle épinière. — Durcissement dans le bichromate de potasse, coupes faites au microtome après inclusion dans la celloïdine. Méthode de Weigert et méthode au carmin.

Région lombaire. — 74 coupes. Sclérose postérieure envahissant toute l'aire des cordons postérieurs et très intense. Leptoméningite. Atrophie excessive des racines correspondantes. Intégrité des cordons antéro-latéraux. *Cornes antérieures* de dimensions normales. Cellules motrices pigmentées, mais intactes comme nombre, forme et volume dans chaque groupe cellulaire. (Comparaisons faites avec plusieurs coupes provenant de sujets sains ou de tabétiques non atrophiques.) Prolongements cylindre-axes et anastomotiques, cloisonnant, comme à l'état normal, l'aire des cornes antérieures. Faisceaux radiculaires antérieurs intacts.

Les *racines antérieures* vues en coupes, sur chacune des 74 préparations (inclusion de la moelle dans la celloïdine), paraissent à peu près normales, et on ne constate pas de différence nettement appréciable, avec d'autres préparations provenant de tabétiques non atrophiques, ou de sujets sains.

Région dorsale — 29 coupes. Même altération des cordons postérieurs et des racines. Atrophie des fibres de la colonne de Clarke avec conservation des cellules. Intégrité des cordons antéro-latéraux, des cellules motrices et des racines antérieures.

Région cervicale. — 53 coupes. Cordons de Goll très altérés, cordons de Burdach un peu moins. Racines postérieures un peu moins atrophiées. Racine descendante du trijumeau atrophiée. — *Cornes antérieures.* Névroglie intacte. Cellules motrices absolument normales, avec un léger degré de pigmentation. Les groupes cellulaires dans toute la hauteur sont intacts. Les cellules y sont aussi nombreuses que sur une moelle saine. Dans le point de la région cervicale qui, d'après un fait de Prévost et David [1], paraît correspondre à l'origine des nerfs, qui sont aux thénars (7e et 8e p.), 21 coupes ont été pratiquées, et le résultat a été également négatif. Cordons antéro-latéraux intacts. — *Racines antérieures.* Ces racines vues en coupe transversale ne sont pas tout à fait saines, les tubes de petit diamètre y sont plus nombreux qu'à l'état normal, et on y constate également la présence de gaines vides, comme l'avait déjà

1. Prévost et David, *Note sur un cas d'atrophie des muscles de l'éminence thénar droite, avec lésion de la moelle épinière* (*Arch. de Phys. norm. et pathol.*, 1874, p. 595-602, pl. XXIV).

montré l'examen à l'état frais. *Bulbe rachidien.* — Noyau de l'hypoglosse intact.

Muscles. *État frais, dissociation et action du picro-carmin. Thénar droit.* — La substance musculaire a presque complètement disparu, et n'est plus constituée que par des gaines de sarcolemme, complètement vides de leur contenu pour la plupart, et remplies de noyaux, se colorant fortement par le picro-carmin, disposés en séries linéaires, soit par places seulement et donnant alors à la gaine de sarcolemme l'apparence moniliforme, soit s'étendant sur la longueur de cette dernière, et, dans ce dernier cas, les noyaux prennent la forme cubique, et au prime abord pourraient être confondus avec des sarcous-éléments. De temps en temps, on rencontre quelques fibres musculaires en voie d'atrophie, ayant conservé leur situation et dont les noyaux sont multipliés, mais cette particularité est rare; dans la plupart des gaines de sarcolemme, la substance musculaire a complètement disparu.

Le tissu conjonctif interfasciculaire est un peu hyperplasié. Les altérations précédentes sont portées à leur maximum dans le court *abducteur* des deux éminences thénars, les *opposants* et les *courts fléchisseurs*. L'*adducteur du pouce* à droite est altéré dans toute son étendue, un peu moins toutefois que les muscles précédents. A gauche, l'*adducteur* n'est atrophié que dans son tiers inférieur qui présente des altérations analogues; au contraire, les deux tiers supérieurs présentent au microscope les caractères de l'état normal. Sur aucune préparation, quel que soit le muscle examiné, on ne constate de dégénérescence graisseuse ou protéique de l'élément musculaire.

Dans le *jambier antérieur* gauche, les lésions quoique extrêmement intenses le sont cependant un peu moins que dans les muscles précédents, et peuvent être mieux étudiées. Tout d'abord, les faisceaux primitifs persistants oscillent comme diamètre entre 2 et 8 μ et sont séparés les uns des autres par des gaines vides, plus ou moins nombreuses. Dans ces faisceaux si atrophiés, la striation est conservée, et la substance musculaire, pigmentée de granulations brun jaunâtre, est fragmentée par places, ce qui donne aux gaines de sarcolemme un aspect moniliforme. Ces blocs de substance musculaire profondément modifiée sont arrondis à leurs extrémités, séparés les uns des autres par des noyaux arrondis, et ces blocs contenaient dans leur intérieur un nombre plus ou moins grand de ces derniers éléments. La régularité de cette altération, le fait qu'on la constate, non seulement dans le muscle *jambier* antérieur gauche, mais aussi dans celui du côté droit ainsi que dans l'*extenseur commun* et le *soléaire* droits, montre bien qu'il s'agit d'une altération pathologique, et que la substance musculaire a été segmentée pendant la vie, comme la myéline l'est aussi dans le bout périphérique d'un nerf sectionné.

Entre ces faisceaux altérés et entre les gaines vides, stéatose interstitielle abondante. Quant au tissu conjonctif (perimysium internum et externum), il est très légèrement hyperplasié.

Dans les muscles moins atrophiés que les précédents, *fléchisseur superficiel* des doigts et *long supinateur* droit, *triceps* de la cuisse gauche, l'atrophie du faisceau primitif est encore très accusée, mais moindre que dans les muscles précédemment énumérés. Le diamètre des faisceaux oscille entre 12 et 18 μ et les noyaux sont multipliés. Mais ici, pas de fragmentation du tissu musculaire dont la striation est conservée, et qui est peu pigmenté. Pas de pigmentation graisseuse. Pas de fibres hypertrophiées dans aucune préparation. Léger épaississement des artères, état normal du reste à cet âge.

L'observation précédente est remarquable à plus d'un titre, car elle a trait à un tabétique atrophique, chez lequel l'atrophie musculaire s'est montrée, peu d'années après le début du tabes, et a continué à évoluer d'une façon très lente pendant trente-trois ans. Chez ce malade, pendant tout le temps qu'il fut soumis à mon observation (près d'un an), on ne constata jamais l'existence de tremblements fibrillaires, mais ils ont probablement dû exister chez lui autrefois, car il disait qu'en 1856, lorsqu'il était à la Charité, Piorry les avait observés, et avait diagnostiqué chez lui l'existence d'une atrophie musculaire avec tremblements fibrillaires. La topographie de l'atrophie, dans le cas actuel, était absolument celle que l'on a coutume de désigner sous le nom de type Aran-Duchenne, et les membres inférieurs participaient aussi, et d'une façon très marquée, au processus atrophique, avec cette particularité que, comme aux membres supérieurs, ils étaient beaucoup plus atrophiés à leurs extrémités qu'au niveau de leur racine. L'autopsie montra que cette atrophie musculaire si intense était sous la dépendance d'une névrite extrêmement prononcée des nerfs moteurs, diminuant progressivement de bas en haut, névrite dont la nature périphérique ne peut être mise en doute, étant donné que les cellules motrices (à part une légère pigmentation, état normal à cet âge de la vie) offraient, dans toute la hauteur de la moelle épinière, les caractères de l'état physiologique.

Obs. II. — *Atrophie musculaire progressive, excessivement prononcée, évoluant depuis vingt ans, chez un tabétique, et atteignant tous les muscles du corps, ceux de la face exceptés. Aux membres supérieurs, l'atrophie affecte la topographie du type scapulo-huméral. Aux membres inférieurs, griffe des orteils avec équinisme des pieds. Impotence fonctionnelle complète. Marche très lente de l'atrophie. Pas de contractions fibrillaires. Pas de contraction idio-musculaire. Altérations de la contractilité électrique, avec réaction partielle de dégénérescence. Ataxie très marquée. Langue intacte. Troubles très accusés de la sensibilité, avec retard dans la transmis-*

sion. Abolition du réflexe patellaire. Atrophie papillaire. Syphilis. Mort. Autopsie. Atrophie musculaire extrême avec stéatose interstitielle. Atrophie des petits muscles des pieds avec rétraction fibro-musculaire. Sclérose postérieure très prononcée avec leptoméningite et atrophie extrême des racines correspondantes. Examen histologique. Névrites musculaires et cutanées extrêmement intenses, diminuant progressivement de bas en haut. Altérations légères des racines antérieures, plus prononcées à la région cervicale qu'à la région lombaire. Cellules motrices normales comme forme et volume dans toute la hauteur. Sur quelques coupes de la région cervicale, peut-être leur nombre est-il très légèrement diminué, mais cela est douteux. Intégrité de la névroglie de la substance grise antérieure. Atrophie avec pigmentation du faisceau primitif. Stéatose interstitielle.

Le nommé Duchamp..... J., âgé de cinquante-neuf ans, tailleur, à

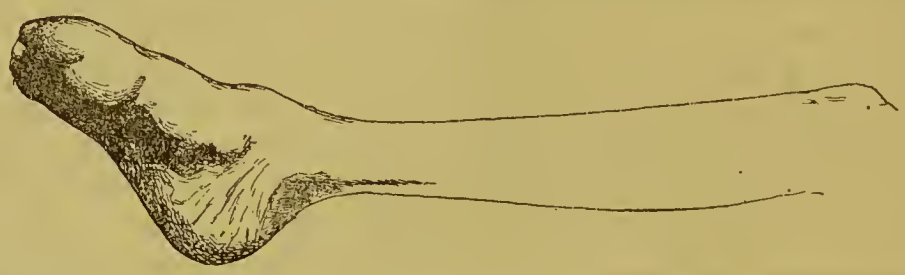

Fig. 2. — Jambe droite de Duchamp..... (Dessin fait d'après une photographie, par M. Sollier interne du service.)

Bicêtre depuis 1885, entre le 23 janvier 1887 dans mon service de l'Infirmerie, salle Laennec, lit n° 17.

Antécédents héréditaires. — Père mort d'une pleurésie à trente-cinq ans. Mère âgée de quatre-vingt-six ans, vit encore.

Huit enfants dans la famille; sept sont morts en bas âge. (A eu une sœur qui ne pouvait marcher qu'avec des béquilles, et qui est morte à sept ans. — Une autre n'a jamais quitté le lit jusqu'à sa mort, six ans.)

Antécédents personnels. — Sujet d'un caractère très irritable. Rougeole dans sa jeunesse.

A quatorze ans, D... est tombé d'un arbre sur une pierre, et s'est contusionné fortement la région lombaire. A la suite de cette chute, D... est resté pendant vingt-quatre heures au lit dans un état subcomateux; il s'est levé, au bout de ce temps, et a paru reprendre ses occupations, sans ressentir autre chose qu'un peu d'endolorissement de la région lombaire. D'après le malade, ce serait cet accident qui aurait produit la déviation de la colonne vertébrale qu'il présente dans la région lombaire.

En 1848 (le malade avait alors vingt-neuf ans), pendant qu'il faisait son service militaire, il eut un chancre, suivi de plaques muqueuses, chute des cheveux et céphalée, et quelque temps après il éprouva des douleurs de névralgie sciatique assez vives dans la jambe gauche.

Son service militaire une fois terminé, il vint à Paris en 1860, comme surveillant au Jardin d'acclimatation; il y reste cinq ans et, pendant ce

laps de temps, souffre beaucoup du froid (est obligé à chaque instant de passer ses nuits dehors).

En 1867, à l'âge de trente-neuf ans, deux ans après avoir quitté le Jardin d'acclimatation, commence à éprouver de très vives douleurs dans la région lombaire au point autrefois contusionné.

Il fait une chute, et se fracture le péroné. La fracture une fois guérie, il entre à l'Hôtel-Dieu, dans le service de M. G. de Mussy pour paralysie des muscles extenseurs de la jambe gauche [1]. Commencement d'atrophie de la jambe gauche, qui progresse rapidement.

Le malade, au bout de trois mois, ne peut plus bientôt marcher qu'avec un bâton. La jambe droite n'a rien.

Il sort de l'Hôtel-Dieu à la fin de l'année 1867, et reprend sa profession de surveillant jusqu'en 1883, sans éprouver d'incidents nécessitant une interruption de travail.

En 1883, D... ne peut plus travailler de son métier, par suite d'une affection de la vue, qui est survenue progressivement (l'œil gauche était surtout pris). Difficulté croissante dans la marche, le malade est obligé de se servir de béquilles.

Douleurs apparaissent dans le membre inférieur gauche; elles partent de la racine du membre pour gagner les orteils, et lui font l'effet d'un coup de lance.

En 1884, apparition de douleurs dans les membres inférieurs; elles sont très vives, au niveau des articulations du coude et du poignet (à ce niveau, il se sent serré, dit-il, comme dans une manchette de fer). Les douleurs dans le membre inférieur gauche s'accentuent. La vue s'affaiblit des deux côtés. La marche devient impossible et D... est admis à Bicêtre en avril 1885.

Depuis, il n'est entré qu'une fois à l'Infirmerie (1886), pour des douleurs dans le mollet, qu'il compare à des crampes.

Etat actuel. 15 mars 1887. — Le malade est au lit dans le décubitus dorsal, il ne peut plus se lever ni marcher depuis quatre ans. Complètement aveugle; léger strabisme divergent des amaurotiques. Facies pâle, anémique.

Les membres inférieurs sont excessivement atrophiés, surtout les deux jambes, d'où production d'un double équin moyennement prononcé, avec un peu de varus (voy. fig. 2).

Les orteils sont légèrement fléchis sur la plante du pied, et cette attitude est fixe (rétraction), car on ne peut les redresser par la flexion passive.

Les muscles de la région antéro-externe des deux jambes ont disparu, et la peau est collée sur les os, ce qui permet de palper l'espace interosseux; il en est de même des muscles de la région postérieure.

1. Observation publiée dans la *Gazette des hôpitaux*, janvier 1867, p. 46. L'atrophie et la paralysie des muscles antéro-externes de la jambe gauche y sont notées, ainsi que l'impossibilité de relever la pointe du pied dans la marche.

Les muscles de la plante du pied sont aussi très atrophiés, surtout ceux du thénar de chaque côté.

Les cuisses sont moins prises que les jambes; elles sont cependant fortement diminuées de volume, et d'une façon uniforme sur chaque groupe musculaire. La cuisse gauche toutefois est plus atrophiée que la droite.

Motilité. — Impossibilité de faire exécuter le moindre mouvement aux orteils; les mouvements d'adduction et d'abduction sont abolis au pied; il en est de même des mouvements de flexion et d'extension.

Le malade ne peut maintenir ses jambes élevées au-dessus du lit; mais il peut ramener ses cuisses contre la paroi abdominale en lançant ses cuisses en l'air avec effort; les cuisses alors retombent sous l'influence de l'action de la pesanteur.

Aux membres supérieurs. — Atrophie musculaire, distribuée suivant le type *scapulo-huméral,* atrophie extrêmement prononcée et symétrique; le bras gauche serait toutefois un peu plus pris que le droit. — *Deltoïde* presque complètement disparu des deux côtés; le *biceps*, le *triceps*, le *brachial antérieur* sont extrêmement diminués de volume (à gauche le *biceps* a complètement disparu). Les *longs supinateurs* et les *radiaux* des deux côtés n'existent pour ainsi dire plus.

Les avant-bras, le gauche surtout, sont un peu moins pris que les bras; ils sont cependant considérablement diminués, principalement dans le groupe cubital.

A droite, la main est déformée en griffe. Les doigts sont fléchis sur la paume, les deux derniers davantage que les autres. Le malade ne peut leur imprimer aucun mouvement. L'extension passive est également impossible, par rétraction des fléchisseurs. Le thénar de ce côté est peu atrophié, sauf le court abducteur qui est diminué de volume. Les interosseurs sont passablement atrophiés et ont perdu leurs fonctions. L'hypothénar a conservé son volume ordinaire.

Motilité. — Le malade ne peut exécuter aucune espèce de mouvement avec son membre supérieur droit. L'épaule, le bras et l'avant-bras sont absolument immobiles. A la main, quelques mouvements très légers de flexion et d'extension du pouce et de la première phalange des deux premiers doigts, sont seuls possibles.

A gauche, les mouvements de l'épaule et du bras sont également abolis complètement, et le malade ne peut porter la main à sa bouche. Les mouvements des doigts, flexion et extension, se font de ce côté assez facilement; la flexion même se fait avec une certaine force. Le malade peut prendre une prise avec cette main, mais il ne peut la porter à son nez; on est pour cela obligé de lui soulever l'avant-bras, jusqu'à ce que la main soit à la hauteur du nez. La main de ce côté ne présente pas de déformation en griffe. Les mouvements des interosseux sont presque entièrement conservés. Le thénar est très peu atrophié.

Épaules et tronc. — Outre l'atrophie des *delloïdes*, il existe une atrophie très prononcée de *sus* et *sous-épineux*, principalement du côté gauche. Les *rhomboïdes* sont également pris, les *trapèzes* peu dimi-

nués. Les *pectoraux* sont très diminués de volume, surtout à droite. Les *grands dentelés* et les *grands dorsaux* sont très atrophiés.

Musculature de la face intacte. Pas trace de contractions fibrillaires, ni idio-musculaires.

La colonne vertébrale présente une cyphose assez prononcée, formée par les trois premières vertèbres lombaires, cette gibbosité arrondie est absolument indolente à la pression.

Abolition des réflexes tendineux du genou et de l'olécrane, et ralentissement du réflexe cutané de la plante du pied.

Sensibilité. — *Au toucher.* La sensibilité *tactile* est abolie aux membres inférieurs. — Aux membres supérieurs, légère diminution sur le dos de la main : persistance de sensibilité aux bras et avant-bras.

Au chatouillement. — A la plante des pieds, la sensibilité au chatouillement présente un retard de plusieurs secondes, ainsi que le réflexe cutané correspondant. *A la douleur.* Toujours au niveau des membres inférieurs, retard de plusieurs secondes avec hyperesthésie.

Retard à peine appréciable aux membres supérieurs, et hyperesthésie moins prononcée.

La sensibilité à la *température* est très modifiée, et présente un certain retard dans la transmission. La sensation du froid est diminuée dans les membres inférieurs, par rapport aux supérieurs. Un corps à 45° ne donne pas une sensation de corps chaud, mais bien de constriction douloureuse. Pas de troubles trophiques cutanés. Pas d'incontinence d'urine, ni des matières fécales.

Sens musculaire, sens articulaire, notion de position des membres. Absolument perdus dans les membres inférieurs. Il est impossible au malade de dire dans quelle situation se trouvent ses membres inférieurs. Il perd ses jambes dans son lit.

Aux membres supérieurs la notion de position a disparu à droite; elle existe encore un peu à gauche; mouvements de pantin. Grande laxité des ligaments articulaires, surtout à la hanche. Pour les membres supérieurs, les quelques mouvements de la main gauche que peut exécuter le malade sont très incoordonnés.

Face intacte; l'occlusion des yeux est normale, le front se ride lorsqu'on dit au malade de regarder en l'air ou froncer les sourcils, lèvre inférieure un peu grosse. La mimique est normale, le rire également. Le malade a perdu peu à peu et sans douleurs toutes ses dents. Langue, masticateurs, pharynx et larynx intacts.

Douleurs fulgurantes fréquentes dans les membres inférieurs, et très intenses.

État actuel le 10 janvier 1888. — Motilité des membres inférieurs.

Mouvements des pieds et des orteils complètement abolis de chaque côté. Les mouvements des muscles de la cuisse sont conservés, mais affaiblis. Lorsqu'on dit au malade de lever les jambes, il lance ses cuisses en l'air et les ramène sur le bassin, les jambes en flexion et portant sur les cuisses. Le mouvement est extrêmement brusque et très incoordonné; il

lance ses cuisses comme un ressort à droite et à gauche. Même état de l'atrophie.

Membres supérieurs. — Même état de l'atrophie. La main droite est dans l'attitude de la paralysie radiale, le malade ne peut imprimer aucun mouvement d'extension au poignet ni aux doigts. La masse des extenseurs est atrophiée. Les fléchisseurs, diminués dans le groupe cubital, ont conservé une certaine force. En résumé, l'atrophie musculaire, la paralysie et l'incoordination motrices sont dans le même état qu'en mars 1887. S'il y a eu progression, c'est d'une façon extrêmement légère. Les douleurs fulgurantes, les troubles de la sensibilité sont les mêmes également.

Vue. Cécité absolue. Examen ophtalmoscopique (M. Berger, de Gratz). Atrophie du nerf optique. Diminution du tonus. Droits supérieur, interne, inférieur, petit oblique des deux côtés, paralysés.

Mensurations le 5 mars 1887. — Jambe droite à 10 centimètres au-dessous de la rotule, 21 cent. 5; à 20 centimètres, 19 centimètres.

Jambe gauche à 10 centimètres au-dessous de la rotule, 21 centimètres; à 20 centimètres, 18 cent. 5.

Cuisse droite à 10 centimètres au-dessus de la rotule, 31 centimètres; à 15 centimètres, 35 centimètres.

Cuisse gauche à 10 centimètres au-dessus de la rotule, 28 cent. 5; à 15 centimètres, 31 cent. 5.

Bras droit à 10 centimètres au-dessus de l'épitr., 17 centimètres.

Avant-bras droit à 10 centimètres au-dessous de l'épitr., 19 cent. 5.

Bras gauche à 10 centimètres au-dessus de l'épitr., 17 centimètres.

Avant-bras gauche à 10 centimètres au-dessous de l'épitr., 18 cent. 5.

État de la contractilité le 15 juillet 1887. Courants faradiques, appareil à chariot. — Minimum d'excitation, 9 cent. 5.

Membres inférieurs. — *Jambe droite.* — Jambier antérieur, extenseurs communs, péroniers, soléaire, à 0 centimètre, = 0.

Cuisse droite. — Vaste externe, 9 centimètres; droit antérieur, 6 centimètres.

Jambe gauche. — Jambier antérieur, extenseurs communs, péroniers, soléaire, à 0 centimètre, = 0.

Cuisse gauche. — Vaste externe, 7 centimètres; droit antérieur, 6 centimètres.

Membres supérieurs. — Long supinateur et radiaux, à 0 centimètre, = 0.

A droite, extenseurs du poignet, des doigts, à 0 centimètre, = 0; fléchisseurs, 9 centimètres; biceps brachial, 3 centimètres; triceps, 7 centimètres.

A gauche, long supinateur et radiaux, à 0 centimètre, = 0; extenseurs du poignet et des doigts, 9 centimètres; fléchisseurs, 9 centimètres; biceps brachial, 9 centimètres; triceps, 7 centimètres.

Grand pectoral, droit, 7 centimètres; gauche, 7 centimètres.

Deltoïde, droit, 2 centimètres; gauche, à 0 centimètre, = 0.

Courants continus, appareil de Gaiffe avec galvanomètre apériodique. — *Jambe droite,* région antéro-externe, NFC et PFC à 20ma = 0.

Cuisse droite, région antérieure, NFC à 20ma, = forte contraction du triceps; PFC à 20ma = 0.

Jambe gauche, région antéro-externe, à 20ma; NFC, PFC = 0.

Cuisse gauche, région antérieure, à 25ma, NFC, un peu plus fort qu'avec PFC.

Bras droit, extenseurs des poignets et des doigts, NFC et PFC = 15ma, mais la contraction est un peu plus forte avec PFC.

L'état général est excellent; aucune lésion viscérale; poumons et cœur normaux, appétit très développé, caractère irritable.

Le 6 janvier 1888, le malade rentre à l'Infirmerie, salle Bichat, lit n° 20, pour de la fièvre. On constate l'existence d'un abcès du plancher buccal, avec décollement et nécrose du maxillaire inférieur. T.A. 38°,5. Les jours suivants, malgré des lavages antiseptiques, la lésion progresse, et il se forme au niveau du menton, un abcès, que l'on constate après incision et drainage, reposer sur le maxillaire dénudé. La température axillaire se maintient entre 38° et 39° le soir, avec une rémission matutinale de 1° environ. L'état général baisse de plus en plus, et le malade succombe dans le coma, le 19 février à 9 heures du matin.

Autopsie faite 24 heures après la mort, par une température de 0°.

Rigidité cadavérique moyennement prononcée aux membres inférieurs, et au membre supérieur gauche, presque nulle au membre supérieur droit.

Poumons emphysémateux et un peu pigmentés; pas de tubercules. *Cœur* feuille-morte; pas de lésions valvulaires. *Aorte* ascendante, un peu scléreuse. *Foie* et *rate*, rien de particulier. *Reins*, hydonéphrose légère et double. *Vessie* à colonnes. *Estomac* et *intestin*, rien de particulier.

Système musculaire. — *Tous les muscles du corps*, ceux de la face exceptés, ont été disséqués couche par couche. A la face, l'*orbiculaire des lèvres* seul a été examiné; il a son volume normal, mais sa coloration est un peu brunâtre.

Membre inférieur droit. Jambe et pied. — *Région antéro-externe.* Atrophie extrêmement prononcée des muscles *jambier antérieur*, *extenseur commun* et *extenseur propre*, *long* et *court péronier*. Ces muscles sont réduits à l'état de languettes, d'un blanc rosé pâle, striées de lignes jaunes longitudinales; la dégénérescence graisseuse est portée à un très haut degré.

Région postérieure. — Le *soléaire* et les *jumeaux* sont réduits à l'état de lamelles d'un rose jaunâtre, avec stries jaunes. Le *jambier postérieur*, le *fléchisseur commun* et le *fléchisseur propre*, sont aussi extrêmement atrophiés et jaunes. Le *pédieux* a pour ainsi dire disparu, les muscles de la plante du pied, *thénar* et *hypothénar*, sont très atrophiés et complètement jaunes; les *interosseux* sont très altérés.

Cuisse. — Région antérieure. Ici, au contraire, les muscles, quoique diminués de volume, ont leur coloration rouge ordinaire, et ne paraissent pas très atrophiés (*triceps, droit antérieur, couturier, pectiné, droit*

externe, adducteurs. Le *tenseur du fascia lata* seul est très atrophié et jaune. Région postérieure. *Biceps, demi-membraneux*, presque normaux, *demi-tendineux*, atrophié et jaune.

Membre inférieur gauche. — Même état des muscles de la jambe et du pied qu'à droite, même degré d'atrophie, même coloration.

Cuisse. — Les muscles de la région antérieure sont diminués de volume, mais rouges comme à droite; le *tenseur du fascia lata* est atrophié et jaune comme à droite, avec stries jaunes assez nombreuses. A la région postérieure le *triceps seul* est normal, le *demi-tendineux* est notablement atrophié et jaunâtre, le *demi-membraneux* extrêmement atrophié et très jaune.

A part ces différences, peu marquées du reste, l'atrophie musculaire est aussi intense, et occupe les mêmes muscles qu'à gauche. Les mêmes muscles aussi paraissent peu atrophiés, en tant que lésions à l'œil nu tout au moins. Muscles excessivement atrophiés : *jambier antérieur, extenseur commun, extenseur propre, péroniers, soléaire, jumeaux, jambier postérieur, fléchisseur commun, fléchisseur propre, pédieux, thénar, hypothénar, demi-tendineux, demi-membraneux*. Muscles peu atrophiés : *droit antérieur* et *triceps de la cuisse, couturier, droit interne, pectiné, adducteurs, biceps*.

Muscles du bassin. — Les *fessiers* (*grand, moyen* et *petit*) sont amaigris, mais ne paraissent pas très nettement atrophiés, et ont leur coloration presque normale. De même pour les muscles *pelvi-trochantériens*.

Muscles de l'abdomen. — *Droit antérieur, grand* et *petit oblique, transverse*, parfaitement normaux des deux côtés.

Muscles du tronc. — *Trapèze*, atrophié d'une manière très nette, des deux côtés, mais a conservé sa coloration normale. Le *rhomboïde* a presque disparu de chaque côté, et n'est plus représenté que par une lamelle jaunâtre. Les *sus* et *sous-épineux* sont très atrophiés de chaque côté; ils sont réduits à l'état de lamelles brun jaunâtre, striées de lignes jaunes. Les *sous-scapulaires* sont aussi atrophiés que les précédents. Le *grand rond* est atrophié et jaune des deux côtés, mais l'atrophie est plus marquée à droite. Le *grand dorsal* est extrêmement atrophié de chaque côté, et réduit à l'état de lamelle jaunâtre. Les *grands dentelés*, assez bien conservés dans leur partie supérieure (1re et 2e côtes), sont gris jaunâtre et diminués de volume dans leur partie moyenne, et réduits à l'état de lamelles jaunes dans leur partie inférieure. Les caractères sont plus accusés à gauche qu'à droite. Les muscles profonds de la nuque, *grand* et *petit complexus, splenius, angulaire de l'omoplate*, sont atrophiés comme le trapèze, mais ont conservé leur coloration. Les muscles des *gouttières vertébrales* sont normaux comme coloration et comme volume.

Les *intercostaux* sont un peu brunâtres, mais non atrophiés; il en est de même du *diaphragme* et des *psoas iliaques*. A la région antérieure du tronc, le *grand pectoral* est très atrophié à droite, surtout dans sa moitié inférieure, où il est réduit à l'état d'une lamelle jaunâtre; à gauche il est presque normal. Le *petit pectoral* est intact des deux côtés. Le

peaucier du cou et les *sterno-mastoïdiens* sont normaux des deux côtés.

Membres supérieurs. — *A droite*, le *deltoïde* est très atrophié, de teinte brun jaune et strié de lignes jaunâtres; il est réduit à l'état d'une lamelle. Le *biceps* est extrêmement atrophié; il est de l'épaisseur du doigt, de teinte brun jaunâtre, avec stries jaunes; certaines parties sont beaucoup plus altérées que d'autres. Le *coraco-brachial* a presque disparu, de même pour le *brachial antérieur*, réduit à l'état d'une lamelle d'un blanc jaunâtre. Le *triceps* est très atrophié, un peu moins toutefois que les précédents, il a une coloration brun jaune, avec stries jaunes longitudinales.

Avant-bras. — Le *long supinateur* a disparu, c'est à peine si, par la dissection, on retrouve en remontant le long de son tendon, quelques faisceaux jaunâtres au niveau de son insertion humérale. Les deux *radiaux* sont presque aussi atrophiés que le muscle précédent. Le *court supinateur* est réduit à quelques fibres jaunâtres. L'*extenseur commun* des doigts est diminué de volume, mais pas d'une façon très marquée; il a conservé en partie sa coloration rouge, mais il présente quelques stries jaunâtres. L'*extenseur propre de l'index* et *du petit doigt*, le *cubital postérieur*, le *long abducteur*, le *long* et le *court extenseur du pouce*, paraissent normaux.

A la face antérieure, le *grand palmaire* n'est plus représenté que par son tendon, le *petit palmaire* est normal. Le *rond pronateur* est très atrophié et jaune. Les *fléchisseurs*, *superficiel* et *profond*, le *fléchisseur propre du pouce*, sont très peu altérés, leur volume est peu diminué, leur coloration presque normale.

Main. — Le *thénar* est diminué de volume, le *court abducteur* surtout, mais la coloration en est presque normale, et les stries jaunes très peu nombreuses. L'*hypothénar* est amaigri. Les *lombricaux* et les *interosseux* ont leur coloration normale sans atrophie bien nette.

Membre supérieur gauche. — L'atrophie occupe les mêmes muscles, et à peu près au même degré : il existe quelques légères différences cependant. Le *biceps brachial* est légèrement moins atrophié et moins jaune que son congénère ; le *rond pronateur* est un peu moins pris qu'à droite. Le *thénar* est moins atrophié qu'à droite; il est presque normal, toutefois le *court abducteur* est un peu amaigri. A part ces très légères différences, les lésions sont les mêmes à gauche qu'à droite; les mêmes muscles sont atrophiés, et les mêmes muscles respectés, à l'œil nu du moins. *Muscles extrêmement atrophiés : deltoïde, biceps, triceps, coraco-brachial, brachial antérieur, long* et *court supinateur, radiaux, rond pronateur, grand palmaire.* Muscles respectés ou très peu touchés : *extenseurs du poignet et des doigts, cubital postérieur* et *antérieur, fléchisseurs des doigts* et *du pouce, thénar* et *hypothénar, lombricaux* et *interosseux*. Peut-être même ces derniers muscles ont-ils une coloration rouge plus nette, que leurs congénères du côté opposé.

Les muscles de la région *sus et sous-hyoïdienne*, de la *langue*, du *pharynx* et du *larynx*, sont normaux ainsi que les *masticateurs*.

Système nerveux. *Encéphale.* — Boite cranienne et dure-mère normales. Pas de pachyméningite. Pie-mère épaissie, mais non adhérente. Artères de la base athéromateuses. Atrophie grise des nerfs et de la bandelette optiques. Rien de particulier du côté des nerfs craniens, sauf pour la petite racine du trijumeau, qui est un peu grisâtre. Rien à noter sur les coupes des hémisphères. Rien du côté du cervelet. Sur les coupes du bulbe, sclérose des pyramides postérieures.

Moelle épinière. — Dure-mère normale. Leptoméningite postérieure. Atrophie très prononcée des racines postérieures. Intégrité des racines antérieures. La moelle épinière est un peu diminuée de volume dans toute sa longueur et dans toutes ses parties. Sur les coupes, sclérose postérieure siégeant dans toute la hauteur. Les nerfs des membres *tibiaux* antérieur et postérieur, *sciatiques poplités*, *radiaux*, *cubitaux*, paraissent diminués de volume; les *sciatiques* et les *médians* présentent un diamètre normal.

Examen microscopique. — Nerfs : *Les racines antérieures des régions lombaire et cervicale* ont été examinées à l'état frais par dissociation, après action de l'acide osmique et du picro-carmin. Quelques racines *postérieures* de la région lombaire ont été traitées de la même façon. On a examiné à l'aide de la même méthode, les nerfs intra-musculaires pris dans les muscles suivants : *jambier antérieur* et *soléaire gauches*, *extenseur commun* des orteils droit, *vaste externe* et *couturier* gauches, *fessier* droit, *thénar* du pied et de la main du côté droit, *biceps brachial* et *long supinateur* gauches, *fléchisseur* superficiel des doigts droit, premier *radial* gauche, *deltoïde* et *sus-épineux* droits, *grand dentelé* gauche, ainsi que les *nerfs cutanés* de la face dorsale du pied gauche, de la face interne de la cuisse du même côté, et de la face dorsale de la main gauche.

Le *tibial antérieur* gauche a été examiné en entier de la même manière. De petits segments du *radial* droit et gauche, du *sciatique poplité externe* droit, du *cubital* droit, des *tibiaux* antérieurs gauches, ont été traités par l'acide osmique à 1 p. 100 pendant vingt-quatre heures, puis par l'alcool absolu, l'éther, la celloïdine et coupés au microtome. Enfin ces différents examens ont été complétés par des coupes faites sur les nerfs précédents, et sur les deux *sciatiques* après durcissement dans le liquide de Müller. La moelle épinière et le bulbe rachidien ont été durcis par ce dernier procédé.

L'examen des muscles a porté sur les muscles suivants : *deltoïde* droit, *jambier* antérieur et *soléaire* gauches, *biceps brachial* droit, *long supinateur* gauche, *grand dentelé* et *grand dorsal* droits (pied et main), *fléchisseur* superficiel des doigts droit. Cet examen a été pratiqué à l'état frais après dissociation et coloration au picro-carmin, avec ou sans action préalable de l'acide osmique. Les fragments des mêmes muscles, durcis dans le bichromate, la gomme et l'alcool, ont été également examinés à l'aide de coupes longitudinales et transversales.

Nerfs intra-musculaires examinés dans les muscles précédemment

indiqués; même méthode que pour les racines. *Altérations colossales.* Dans le *thénar* du pied droit, il semble que l'on ait sous les yeux une préparation provenant du segment périphérique d'un nerf coupé depuis cinq ou six mois; il n'existe plus pour ainsi dire que des gaines vides, et ce n'est qu'après un examen attentif que l'on constate, au milieu de ces gaines vides, l'existence de fibres à myéline très grêles, à peine colorées par l'acide osmique, et en nombre assez peu considérable du reste. Dans le *jambier antérieur* et le *soléaire gauches*, l'*extenseur* commun des orteils droit, les lésions sont encore extrêmement accusées, mais déjà un peu moins, les fibres de petit calibre sont plus nombreuses, mais il n'existe pas encore de fibres larges. Celles-ci ne commencent à se montrer que dans les muscles des cuisses, *vaste externe* et *couturier* gauches, dont les nerfs présentent encore des altérations considérables, moins toutefois que les précédents. Dans le *grand fessier* droit, les nerfs musculaires présentent encore un très grand nombre de gaines vides et de tubes de petit calibre, mais les tubes larges y sont beaucoup plus nombreux que dans les muscles que je viens d'énumérer.

Aux membres supérieurs aussi, les lésions des nerfs musculaires sont d'autant plus marquées, que l'on examine des nerfs plus éloignés du centre, bien que l'atrophie musculaire soit plus prononcée à la racine du membre qu'aux extrémités (type scapulo-huméral). Il faut cependant remarquer que l'impotence fonctionnelle était aussi marquée dans les muscles peu atrophiés (avant-bras et mains), que dans ceux qui étaient presque détruits (épaule, bras et tronc).

Muscles. — La lésion est celle de l'atrophie pigmentaire, arrivée à un degré extrême dans certains muscles (*thénar* du pied gauche, *jambier* antérieur droit) qui ne sont plus constitués que par des gaines vides, séparées les unes des autres par de nombreuses vésicules adipeuses. Dans d'autres muscles, *triceps* brachial droit, *long supinateur* gauche, l'atrophie est un peu moins marquée, et on peut suivre sur chaque préparation les différentes phases de l'atrophie. Un assez grand nombre de fibres en voie d'atrophie présentent l'apparence moniliforme, état qui paraît dû à la section de la substance musculaire, par l'hyperplasie des noyaux et le gonflement du protoplasma de ces derniers. Pas de fibres hypertrophiées.

Racines médullaires. — *Racines postérieures* excessivement atrophiées; à la région lombaire et dorsale inférieure, il faut faire plusieurs préparations avant de rencontrer un tube normal. L'examen microscopique ne montre que des gaines vides. A la région cervicale, on retrouve quelques tubes normaux par préparation. Pas de tubes en voie d'altération. Pas de tubes de petit calibre.

Racines antérieures, même procédé. L'examen histologique a porté sur 230 préparations des régions lombaire et cervicale. Pas de tubes en voie d'altération. Les tubes de petit calibre et les gaines vides sont sensiblement plus abondants à la région cervicale que sur les racines antérieures d'un individu normal. A la région cervicale ces altérations, qui sont très nettes, le sont un peu moins à la région lombaire.

Nerfs cutanés. — Peau du pied gauche. Altérations excessives, plus marquées encore, si possible, que dans les nerfs musculaires du thénar correspondant. Jambe gauche, tiers supérieur, altérations moins marquées qu'au niveau du pied, les tubes larges commencent à réapparaître. Cuisse gauche, au niveau du triangle de Scarpa, les tubes larges sont encore plus nombreux qu'à la jambe, bien que les gaines vides soient encore très abondantes. Très peu de tubes en voie d'altération dans ces différentes préparations. Peau de la face dorsale de la main droite, névrite cutanée très nette, un peu moins accusée qu'au niveau de la racine de la cuisse gauche.

Examen des nerfs à l'aide de coupes faites au microtome, après durcissement dans l'acide osmique. *Tibial antérieur* gauche (région moyenne). Altérations excessives; on ne trouve pas plus de 5 ou 6 tubes normaux par faisceaux, le nerf entier est presque constitué par des gaines vides et des tubes de petit calibre. *Sciatique poplité externe droit.* Altérations analogues, mais un peu moindres comme intensité. *Radial* gauche et *cubital* droit, un peu au-dessus de l'articulation du coude. Altérations peu prononcées, beaucoup moins que dans leurs terminaisons intramusculaires. *Sciatiques* droit et gauche (durcissement dans le liquide de Muller, méthode de Weigert). Altérations encore très marquées, mais beaucoup moins prononcées toutefois que dans le tibial antérieur et le sciatique poplité externe. (Les coupes ont porté sur les sciatiques, à la hauteur de l'échancrure.)

Moelle épinière (méthode de Weigert et méthode au carmin). *R. lombaire*, 70 coupes. Sclérose postérieure très intense, occupant toute l'étendue des cordons correspondants. Intégrité des autres cordons blancs. Atrophie excessive des racines postérieures. Altérations très légères des racines antérieures. Intégrité des cellules motrices, qui ne présentent pas d'altération appréciable, comme nombre, forme et volume. On compte facilement 70 à 80 de ces éléments dans chaque corne antérieure. Elles sont seulement un peu pigmentées. Intégrité des prolongements cylindre-axe et anastomotiques. Méningite spinale postérieure très accusée.

R. dorsale, 21 coupes. Mêmes particularités pour la topographie de la sclérose. Atrophie des fibres et des cellules des colonnes de Clarke. Intégrité des racines antérieures et des cellules motrices.

R. cervicale, 62 coupes. La sclérose diminue un peu d'intensité dans les cordons postérieurs à partir du renflement cervical. Atrophie excessive des racines postérieures. Les racines antérieures, vues en coupes (préparations faites à la celloïdine), ne sont pas absolument normales, les tubes de petit calibre et les gaines vides y sont nettement plus abondants que d'habitude. Cellules motrices pigmentées comme à la région lombaire. Leur nombre est normal sur un très grand nombre de coupes, où l'on compte facilement dans chaque corne antérieure, de 40 à 60 de ces éléments. Sur quelques coupes on en compte seulement de 20 à 30, sans qu'on puisse affirmer qu'il s'agisse d'une diminution véritable. Il s'agit là d'une nuance d'appréciation très délicate. En tout cas, si diminution

il y a, elle est extrêmement peu accusée. Ajoutons enfin que nulle part on ne rencontre un de ces éléments en voie d'atrophie.

Dans le cas actuel la lésion nerveuse motrice remonte extrêmement atténuée jusqu'aux racines de la région cervicale, tandis que les racines correspondantes de la région lombaire paraissent à peu près indemnes. Les cellules motrices sont normales à la région lombaire et à la région dorsale. Peut-être, sur quelques coupes de la région cervicale, sont-elles un peu moins nombreuses qu'à l'état normal, mais ce n'est pas absolument certain.

Obs. III. — *Atrophie musculaire progressive (type Aran-Duchenne) avec participation des membres inférieurs, évoluant depuis dix ans chez un tabétique. Equinisme des deux pieds. Griffe fixe des orteils. Marche très lente de l'affection. Intégrité de la langue. Pas de syphilis. Abolition de la contractilité faradique. Pas de contractions fibrillaires. Ataxie très prononcée des quatre membres avec troubles de la sensibilité. Signe de Romberg. Abolition du réflexe patellaire. Mort. Autopsie. Atrophie extrême des petits muscles des mains et des pieds. Sclérose postérieure avec atrophie des racines correspondantes. Leptoméningite. Examen histologique. Névrite très marquée des nerfs musculaires et des nerfs cutanés, diminuant progressivement en remontant le long des troncs. Intégrité des cellules motrices. Altérations très légères des racines antérieures à la région cervicale, douteuses à la région lombaire. Sclérose postérieure très marquée. Atrophie simple du faisceau primitif, avec stéatose interstitielle.*

Le nommé M..., âgé de soixante-quatre ans, ancien domestique, à Bicêtre depuis 1880, entre pour des accidents de cœur forcé, dans mon service de l'Infirmerie, le 5 janvier 1887, salle Laennec, lit n° 2.

Antécédents héréditaires. — Rien de particulier à noter, pas d'accidents névropathiques dans la famille.

Antécédents personnels. — Pas de syphilis. Pas d'alcoolisme. Début du tabes à l'âge de quarante ans, par des troubles de la vue (diplopie passagère), et des douleurs fulgurantes dans les membres inférieurs. L'incoordination n'a commencé à se montrer qu'à l'âge de quarante-six ans, et d'abord seulement dans l'obscurité. Peu à peu l'affection a progressé dans les membres inférieurs, et les membres supérieurs se sont pris à leur tour.

L'atrophie musculaire dont est atteint le malade remonte à environ dix ans, mais le malade ne peut en préciser le début à un ou deux ans près. Le malade n'a jamais pris de morphine, sous aucune forme.

État actuel. — Homme maigre, anémié; léger œdème périmalléolaire. Dyspnée marquée; congestion pulmonaire aux deux bases. Pouls fréquent (130), assez régulier, petit et mou. Matité précordiale passablement augmentée. Bruits sourds, pas de souffle. Foie augmenté de volume. Urine peu abondante, foncée, riche en urates.

Atrophie musculaire disposée comme suit : *Aux membres supérieurs,*

type Aran-Duchenne. A droite et à gauche, les deux *thénars* ont disparu, et les mains ont pris l'apparence simienne, avec griffe cubitale légère. Les espaces interosseux des deux côtés sont plus accusés qu'à l'état normal. Aux avant-bras, l'atrophie est assez prononcée, surtout à la face antérieure, dont la partie interne des muscles épitrochléens est passablement diminuée, un peu plus à droite qu'à gauche. Les extenseurs du poignet et des doigts sont peu touchés, toutefois les mains sont un peu pendantes. Les longs supinateurs et les radiaux paraissent intacts.

Fig. 3. — Avant-bras et mains de M..... (Dessins faits par Mlle A. E. Klumpke, d'après une photographie.)

Les muscles des bras et des épaules ne sont pas nettement atrophiés (voy. fig. 3).

Motilité. — Mouvements des thénars abolis, flexion et extension des doigts très faibles. Les mouvements de l'avant-bras sur les bras, et des bras sur les épaules sont conservés, mais affaiblis. Les muscles du thorax sont amaigris, mais pas atrophiés d'une façon nette. Les mouvements exécutés sont très incoordonnés.

Membres inférieurs. — Équinisme léger des deux pieds, avec griffe fixe des orteils. Le gros orteil est fortement fléchi sur la plante du pied, les autres orteils sont très fortement fléchis également sur la plante (un peu moins que le pouce toutefois), dans leurs articulations phalangiennes, et également dans les articulations métacarpo-phalangiennes, mais ici la flexion est moindre (griffe des orteils par atrophie des interosseux). Les thénars des deux pieds sont très atrophiés, les espaces interosseux très

apparents. La flexion dorsale du pied se fait presque complètement, mais la flexion dorsale des phalanges est impossible. Les mouvements passifs sont presque nuls et, lorsqu'on veut redresser les phalanges, on voit se tendre l'aponévrose plantaire rétractée. Les muscles de la région antéro-externe des jambes sont notablement atrophiés; ceux de la région postérieure, un peu moins.

Les mouvements des cuisses sont conservés, l'extension et la flexion des jambes se font avec une certaine force. Le malade peut marcher un peu avec deux béquilles et en steppant. Sans béquilles, la station debout est impossible. Signe de Romberg très marqué. Les mouvements des membres inférieurs sont encore plus incoordonnés que ceux des membres supérieurs. Perte de la notion de position des membres.

Face. — Musculature intacte, mimique normale. Langue intacte. Myosis à gauche; à droite, mydriase légère. Pas de strabisme. Réflexe lumineux aboli des deux côtés, avec conservation du réflexe accommodatif.

Sensibilité. — Très altérée sur le tronc et les membres, anesthésie au tact par places, retard très marqué aux membres inférieurs pour la douleur, perversion de la sensibilité thermique. Rétention d'urine intermittente.

Réflexes plantaire et patellaire abolis. Sens musculaire aboli également dans les quatre membres.

Pas de contractions fibrillaires dans aucun muscle. Pas de contraction idio-musculaire. La contractibilité faradique (appareil du service) est abolie dans les muscles atrophiés.

Traitement. — Régime lacté intégral. Infusion de 30 centigrammes de digitale. Potion de Todd avec 4 grammes d'extrait vin de quinquina. Ventouses sèches. Le malade meurt le 24 janvier 1887, à 6 heures du soir.

Autopsie. — Le 26 janvier, à 10 heures du matin. Température extérieure, 1°. Cadavre amaigri, œdème des jambes. Rigidité cadavérique peu prononcée.

Cavité thoracique. — Hydrothorax des deux plèvres. Congestion œdémateuse des bases des poumons. Pas de tubercules. Emphysème des bords antérieurs.

Anthracose pulmonaire légère et normale à cet âge. *Cœur* volumineux, dilaté; pas de lésions valvulaires. Myocarde mou, feuille-morte. *Foie* augmenté de volume, un peu muscade. *Reins* congestionnés.

Encéphale. — Calotte cranienne et dure-mère normales. *Cerveau*, corticalité normale, rien à noter sur les coupes. *Cervelet* intact. *Bulbe* et *protubérance*, rien de net à l'œil nu. *Moelle épinière*. Dure-mère normale. Leptoméningite postérieure. Atrophie des racines postérieures, très marquée, dans toute la hauteur. Intégrité des racines antérieures.

Système musculaire. — Après dissection des quatre membres, on constate : *Membre supérieur droit* : atrophie complète du *thénar* et des *interosseux* palmaires, qui sont réduits à l'état de lamelles jaunâtres. Les *lombricaux* sont normaux, l'*hypothénar* un peu moins atro-

phié que le thénar. A l'avant-bras, les *fléchisseurs* superficiel et profond sont notablement atrophiés et jaunes dans leur partie interne. Les *extenseurs*, le *long supinateur* et les *radiaux* sont normaux. Les muscles du *bras* et de l'*épaule* sont diminués de volume, mais de couleur rouge ordinaire.

Membre supérieur gauche. — Atrophie disposée comme à droite, sauf que le groupe des *fléchisseurs* des doigts est un peu plus atrophié dans sa partie interne qu'à gauche.

Membres inférieurs. — A droite, le *jambier antérieur*, l'*extenseur commun* et l'*extenseur propre* sont diminués de volume et un peu jaunâtres au niveau de leurs extrémités inférieures. A gauche, mêmes particularités. A la région postérieure, le *soléaire* et les *jumeaux* sont diminués de volume et jaunâtres. Aux pieds, les *thénars* des deux côtés sont très atrophiés et jaunes, les *interosseux* également. Adhérences fibro-musculaires entre l'aponévrose plantaire et les muscles de la plante du pied. Les muscles des cuisses sont diminués de volume, le tiers inférieur des *triceps* est nettement atrophié.

Examen histologique. — Nerfs intra-musculaires examinés par dissociation, à l'état frais (même méthode que dans les observations précédentes), dans les muscles suivants : *Thénars* du pied et de la main du côté gauche, *jambier antérieur* droit, *soléaire* gauche, *fléchisseur* superficiel des doigts à droite, *triceps* de la cuisse droite. *Altérations colossales.* — Les nerfs ne sont plus guère représentés que par des gaines vides, quelques tubes de petit calibre, et de temps en temps par un tube sain. L'altération est d'autant plus prononcée, que l'on examine des muscles plus éloignés de la racine du membre; ainsi elle est plus marquée dans le *thénar* du pied que dans le *jambier antérieur* et le *soléaire*. Elle est également plus prononcée dans le *thénar* de la main, que dans le fléchisseur *superficiel*. Dans l'*extenseur commun* des doigts et le *triceps* du côté gauche, la lésion est encore très nette, mais notablement moins prononcée que dans les muscles du *thénar*. Le *vaste externe* de la cuisse gauche présente aussi des faisceaux nerveux altérés, mais notamment moins que les muscles du pied et de la jambe.

Nerfs cutanés, peau du pied gauche de la face externe et inférieure des jambes et de l'avant-bras droit. *Altérations colossales* également, dans les nerfs de la peau des jambes, plus marquée encore que dans les muscles correspondants. A l'avant-bras, les nerfs cutanés, quoique encore très altérés, le sont cependant moins qu'aux jambes. La névrite cutanée est, dans des points homologues, plus marquée que la névrite motrice.

Nerfs *tibial antérieur*, *sciatique* poplité externe gauche, *médian* et *cubital* gauche, examinés à l'aide de coupes transversales après durcissement dans l'acide osmique.

Le *tibial* antérieur a perdu les trois quarts de ses fibres; le *sciatique* poplité, très altéré aussi, l'est déjà moins que le *tibial* antérieur. Le *médian*, au niveau du poignet, a perdu une bonne partie de ses fibres ; au milieu du bras il est peu altéré. Le *cubital*, examiné au même niveau, est

à peu près intact. Ici, comme dans les autres cas, l'altération des nerfs diminue assez rapidement de bas en haut. Le *sciatique* gauche, examiné par la méthode de Weigert, présente quelques légères altérations; présence d'un certain nombre de gaines vides et tubes de petit calibre.

Racines antérieures. — Même méthode que pour les nerfs musculaires. Soixante-deux préparations, faites à la région lombaire et cervicale. Dans cette dernière région, les racines sont altérées, mais d'une façon très légère; à la région lombaire, l'altération est douteuse.

Racines postérieures. — Extrêmement altérées; la lésion est aussi accusée que dans les nerfs musculaires des membres inférieurs.

Examen de la moelle épinière avec ses racines et du *sciatique* gauche, après durcissement dans le liquide de Müller. Coupes faites au microtome. Méthode de Weigert et méthode au carmin.

Région lombaire. — 48 coupes. Sclérose très intense des cordons postérieurs, ainsi que des cornes correspondantes, avec leptoméningite. Intégrité des faisceaux latéraux et antérieurs. Cellules motrices : groupes normaux. Ces éléments sont passablement pigmentés, mais ont leurs nombre, volume, forme, ainsi que leurs prolongements comme à l'état normal, et se colorent très bien par le carmin. Au niveau du renflement lombaire, on compte facilement plus de 80 cellules dans chaque corne antérieure Les tubes minces qui sillonnent la substance grise antérieure, ainsi que les faisceaux radiculaires antérieurs, sont normaux.

Région dorsale. — 11 coupes. Sclérose postérieure comme à la région lombaire, diminuent un peu vers les premières paires dorsales. Colonnes de Clarke : atrophie des tubes, peut-être de quelques cellules. Cellules motrices et cordons latéraux intacts.

Région cervicale. — 56 coupes. La sclérose est encore assez prononcée dans les faisceaux de Burdach, l'est moins dans les faisceaux de Goll. Les faisceaux antéro-latéraux sont sains. Les cellules motrices sont pigmentées, mais normales comme nombre, forme et volume. Au niveau du renflement cervical, on compte entre 60 et 70 cellules dans chaque corne antérieure sur beaucoup de préparations. Les faisceaux radiculaires antérieurs, ainsi que le réticulum des fibres minces des cornes antérieures, sont sains.

Racines médullaires, comprises dans les coupes précédentes, pratiquées après inclusion de la moelle dans la celloïdine. *Racines postérieures,* extrêmement altérées. *Les racines antérieures ont été examinées minutieusement* (obj. 8, ocul. 1, Verick) *dans toutes les coupes des différentes régions,* et comparées avec d'autres provenant de moelles d'ataxiques non atrophiques. Dans ce dernier cas, il est difficile d'y déceler l'existence d'une altération bien nette. Toutefois, sur les préparations de la région cervicale, en les comparant à d'autres provenant de sujets sains, le nombre des tubes de petit calibre et des gaines apparaît un peu plus considérable qu'à l'état normal.

Le nerf *sciatique* gauche, examiné au niveau de l'échancrure (méthode de Weigert), ne peut guère être différencié d'un sciatique normal.

Muscles atrophiés. — Atrophie des faisceaux primitifs, qui ont complètement disparu dans les thénars de la main et du pied. Atrophie avec pigmentation brunâtre légère, dans les fibres en voie d'altération. Multiplication abondante des noyaux. Stéatose interstitielle très prononcée dans certains muscles (thénars, jambier antérieur). Pas de fibres hypertrophiées.

Obs. IV. — *Atrophie musculaire progressive des membres supérieurs (type Aran-Duchenne) et inférieurs chez un tabétique. Equinisme des deux pieds. Griffe des orteils. Marche très lente de l'affection. Pas d'atrophie linguale. Pas de syphilis. Altérations de la contractilité faradique. Pas de contractions fibrillaires. Ataxie motrice et troubles de la sensibilité très prononcés. Abolition des réflexes tendineux. Mort. Autopsie. Leptoméningite postérieure, avec atrophie des racines correspondantes. Examen histologique : Sclérose postérieure de la moelle épinière. Névrite très prononcée des nerfs musculaires, diminuant progressivement de bas en haut, et disparaissant dans les gros troncs. Névrite cutanée très accusée. Intégrité des racines antérieures et des cellules motrices dans toute la hauteur. Atrophie simple du faisceau primitif, avec stéatose interstitielle très légère.*

Le nommé Van M..., âgé de trente-quatre ans, typographe, à Bicêtre depuis deux ans comme ataxique, entre dans mon service à l'Infirmerie, le 3 janvier 1887, salle Laennec, lit n° 15, pour une phtisie pulmonaire arrivée à la période cavitaire.

Antécédents héréditaires. — Père et mère morts âgés, d'affection indéterminée.

Antécédents personnels. — Pas de syphilis, pas d'affections rhumatismales, pas de coliques de plomb, pas d'alcoolisme.

Le début du tabes remonte à l'année 1878, à l'âge de vingt-cinq ans, et fut caractérisé par des douleurs fulgurantes dans les jambes. L'année suivante, arthropathie des deux genoux, et début de l'incoordination, qui n'a fait qu'augmenter depuis cette époque. L'atrophie musculaire dont est atteint le malade, remonte à l'année 1881 ; elle a débuté par les jambes, et, en 1882, les mains ont commencé à maigrir. L'incoordination ayant fait de grands progrès dans les membres inférieurs, et ayant atteint peu à peu les membres supérieurs, le malade est placé à Bicêtre comme infirme en octobre 1885. Ce n'est que depuis qu'il est à Bicêtre, qu'il a commencé à tousser, à maigrir. Il a déjà fait, en 1886, un assez long séjour à l'Infirmerie, pour ses accidents pulmonaires.

État actuel le jour de l'entrée. Homme de constitution chétive, maigre, pommettes saillantes et injectées. Température élevée, 40° le soir et 38°,5 à 39° le matin. Phtisique à la période cavitaire, gargouillement sous les deux clavicules, crachats nummulaires. La musculature générale est assez amaigrie, et les extrémités des quatre membres sont atteintes d'atrophie très prononcée.

Membres supérieurs. — A droite, atrophie du *court abducteur* du thénar. *Thénars*, main simienne, avec griffe cubitale légère, et exagération des espaces interosseux. A gauche, le *court abducteur* est moins atrophié. Les avant-bras sont amaigris dans leur portion interne (groupe cubital). Le *long supinateur*, les *radiaux* et les *extenseurs* sont normaux. Aux bras, les muscles *biceps*, *brachial* antérieur, *triceps*, paraissent intacts. Les *deltoïdes* sont normaux. *Sus* et *sous-épineux*, *trapèzes*, *rhomboïdes*, *grands dentelés*, intacts. Pas d'omoplates ailées.

Membres inférieurs. — Légère atrophie du groupe antéro-externe des deux jambes, un peu plus accusée à gauche. Équinisme direct très léger des deux pieds. Les orteils sont dans la position suivante : la première phalange est assez fortement fléchie sur le dos du pied, la phalangine et la phalangette sont au contraire en flexion plantaire. Les *thénars* des deux pieds sont très atrophiés, les espaces *interosseux* dorsaux plus accusés qu'à l'état normal. Cette griffe des orteils par atrophie des interosseux, avec conservation des extenseurs des orteils, s'exagère dès que le malade veut faire exécuter quelques mouvements à ses orteils. Cette griffe n'est pas fixée par des rétractions, car la déformation qui la constitue peut disparaître par les mouvements passifs. Les mouvements de flexion plantaire de la première phalange, et d'extension des deuxièmes et troisièmes phalanges, sont possibles, mais limités, et ne tendent qu'à exagérer la griffe. Pas de pied creux. La flexion dorsale du pied se fait facilement, un peu moins bien toutefois à gauche qu'à droite. Aux *cuisses* l'atrophie est douteuse.

Motilité. — Incoordination des quatre membres, plus accentuée aux membres inférieurs. La station debout et la marche ne sont possibles qu'à l'aide de béquilles ; le malade steppe en marchant, et ne peut faire que quelques pas. Signe de Romberg. Perte de la notion de position dans les quatre membres. Aux membres supérieurs, les mouvements des bras sont incoordonnés et affaiblis, les mouvements des mains et des doigts très faibles à droite.

L'atrophie musculaire est assez exactement symétrique des deux côtés.

Face. — Pas de chute des paupières, pas de strabisme. Myosis, avec signe d'Argyll-Robertson. Facies normal, mimique expressive, pas d'atrophie de la langue. Pas de liseré saturnin.

Sensibilité. — Au tact, abolie par places dans les membres inférieurs, le tronc et les membres supérieurs. A la douleur, retard très prononcé, plus marqué aux membres inférieurs qu'aux supérieurs. A la température, retard avec perversion de la sensation. Réflexe plantaire, réflexe patellaire et olécranien abolis. Incontinence d'urine. Le malade n'a jamais pris de morphine. Pas de contractions fibrillaires dans les muscles. Pas de contraction idio-musculaire. La contractilité électrique (appareil du service) est abolie dans les thénars des mains, le groupe cubital de chaque avant-bras, et les extenseurs des pieds et des orteils. Traitement : régime lacté; sulfate de quinine, un gramme ; potion de Todd avec quatre grammes d'extrait mou de quinquina ; chloral un gramme. Mort le 26 janvier.

Autopsie le 27 janvier, trente heures après la mort. Température de — 2°. Rigidité cadavérique peu prononcée. Cadavre sec, émacié. Équinisme très net des deux pieds.

Cavité thoracique. — *Poumons :* cavernes volumineuses aux deux sommets, noyaux de pneumonie caséeuse confluents dans les autres lobes. *Cœur :* pas de lésions valvulaires, pas d'hypertrophie. *Foie* graisseux. *Reins :* rien de particulier à noter. *Intestin,* pas d'ulcérations.

Encéphale. Calotte cranienne normale. Dure-mère, pas de pachyméningite. Cerveau intact à la surface et sur les coupes. Cervelet normal. Bulbe et protubérance, traînées grisâtres remontant sur la face postérieure du bulbe, jusqu'au niveau du bec du calamus. Artères de la base saines.

Moelle épinière : leptoméningite avec atrophie des racines postérieures diminuant de bas en haut.

Système musculaire. — Les membres supérieurs et inférieurs ont été disséqués couche par couche. A droite, le *thénar* de la main est atrophié en masse, surtout le *court abducteur*, qui est réduit à l'état d'une lamelle jaunâtre; il en est de même pour le premier *interosseux* dorsal. A gauche le *court abducteur* est moins atrophié. Le groupe des *fléchisseurs* de chaque avant-bras est diminué de volume, surtout à sa face interne. Aux membres inférieurs, l'atrophie est disposée comme suit. Atrophie légère des muscles de la région antéro-externe de la jambe, un peu plus marquée à gauche, qui ont conservé leur coloration; les péroniers sont à peu près intacts, de même pour les muscles de la région postérieure. Les *thénars* des deux pieds sont très atrophiés et jaunes, de même pour les *interosseux*. Pas de rétractions fibro-musculaires de la plante du pied. *Cuisse,* muscles normaux. Langue intacte.

Examen histologique. — *Nerfs intra-musculaires* examinés dans les *thénars* de la main et du *pied* du côté droit, et le *jambier antérieur.* (Acide osmique et picro-carmin, examen à l'état frais.) Dans les *thénars,* main et pied, altérations considérables des nerfs musculaires, dont l'immense majorité des fibres à myéline ont disparu, et sont remplacées par des gaines vides. Pour un tube normal, on trouve trente ou quarante gaines vides, et de fins tubes à myéline en nombre beaucoup plus considérable qu'à l'état normal. On ne trouve pas une fibre en voie d'altération par préparation. Dans le *jambier* antérieur du côté gauche, altérations moins accusées.

Nerfs cutanés, peau de la face interne et inférieure des deux jambes. Même méthode. Altérations aussi, sinon plus prononcées que dans les thénars et le jambier antérieur.

Troncs nerveux, examinés à l'aide de coupes transversales, après durcissement à l'acide osmique. *Tibial* antérieur gauche, partie moyenne. Altérations assez considérables; un tiers des fibres environ ont disparu. *Sciatique poplité* externe, altérations moins prononcées que dans le nerf précédent. *Médian droit* (au niveau du carpe), altérations extrêmement prononcées; (partie moyenne du bras), altérations légères, nerf presque normal.

Racines antérieures, état frais, acide osmique, etc. Préparations faites par dissociation. Sur 42 préparations provenant des renflements lombaire et cervical, on ne constate pas d'altération nettement appréciable. *Racines postérieures* extrêmement atrophiées; les préparations contiennent presque uniquement des gaines vides, surtout à la région lombaire, pas de tubes de petit calibre.

Examen de la moelle épinière et des sciatiques, après durcissement dans le liquide de Müller. Segments enrobés dans la celloïdine, de manière à conserver les racines dans la coupe. Coupes en séries faites au microtome de Vulfing-Lüer. Méthode de Weigert ou emploi du carmin.

Région lombaire, 34 coupes. Sclérose postérieure très accusée, détruisant les cordons de Burdach et de Goll, les premiers étant un peu plus altérés que les seconds. Faisceaux radiculaires postérieurs détruits. Cordons latéraux et antérieurs intacts. Cornes antérieures de volume normal. Cellules motrices normales, comme nombre (70 à 80 et plus, au niveau du renflement, dans chaque corne antérieure), forme, volume, prolongements cylindre-axe et anastomotiques, et il en est de même pour les faisceaux radiculaires antérieurs. Névroglie intacte.

Région dorsale, 24 coupes. Mêmes lésions des cordons postérieurs, s'atténuant un peu à partir de la sixième dorsale. Atrophie des fibres de la colonne de Clarke, dont les cellules sont peut-être un peu moins nombreuses qu'à l'état normal. Cellules motrices et faisceaux antéro-latéraux intacts.

Région cervicale, 38 coupes. Altérations moins marquées des cordons postérieurs, et diminuant de la huitième à la première paire. Cellules motrices intactes, comme nombre, forme et volume; de même pour les faisceaux radiculaires antérieurs. Névroglie et faisceaux antéro-latéraux normaux. Leptoméningite dans toute la hauteur de la moelle. *Bulbe rachidien*, atrophie de la racine descendante du trijumeau.

Racines médullaires, comprises dans les coupes précédentes : *racines postérieures*, extrêmement altérées; *racines antérieures*, examinées minutieusement et à de forts grossissements (obj. 8, ocul. 1, Verick), sur chaque coupe. Pas d'altérations nettement appréciables, comparées avec des racines antérieures d'ataxiques ordinaires, non atrophiques. Les tubes de petit calibre ne paraissent pas plus nombreux que dans les planches de Siemerling, représentant des coupes de racines saines. *Sciatiques*, droit et gauche, au niveau de l'échancrure. Même méthode que pour la moelle. Aucune espèce d'altération appréciable.

L'atrophie musculaire est caractérisée histologiquement par une atrophie simple du faisceau primitif, avec multiplication des noyaux. Dans plusieurs muscles, *thénars* du pied et de la main gauche, *jambier* antérieur, la lésion est arrivée à un degré extrême, et les vestiges du muscle préexistant sont constitués surtout par des gaines de sarcolemme, avec stéatose interstitielle. Pas de fibres hypertrophiées. La lésion est plus marquée dans certaines parties des muscles que dans d'autres, ainsi que l'on peut le constater sur les coupes après durcissement.

Obs. V. — *Atrophie musculaire progressive des membres inférieurs, griffe permanente des orteils, avec début d'atrophie dans les membres supérieurs, évoluant depuis sept ans chez un tabétique. Marche très lente de l'atrophie. Ataxie très prononcée. Troubles marqués de la sensibilité avec retard. Abolition du réflexe patellaire. Crises gastriques. Pas de contractions fibrillaires. Pas de réaction de dégénérescence. Paralysie radiale par compression, terminée par la guérison. Langue intacte. Insuffisance aortique. Pas de syphilis. Morphiomanie. Mort. Autopsie. Atrophie très prononcée des muscles des cuisses, des jambes et des pieds. Atrophie légère des thénars des mains. Retractions plantaires fibro-musculaires. Sclérose postérieure de la moelle épinière, avec atrophie des racines correspondantes. Examen histologique. Névrites musculaires et sensitives, diminuant progressivement de bas en haut. Altérations douteuses des racines antérieures. Intégrité des cellules motrices. Atrophie avec pigmentation du faisceau primitif.*

Le nommé Allav..., âgé de cinquante-trois ans, à Bicêtre depuis 1876, entre à l'Infirmerie le 4 janvier 1880, service de M. Bouchard, salle Bichat, lit n° 7.

Antécédents héréditaires. — Père mort à quatre-vingt-neuf ans et demi, il y a dix-huit mois. — Mère morte de fièvre cérébrale; le malade avait alors sept ans, et ne se rappelle pas quel âge elle avait alors.

Tous les parents, soit du côté paternel, soit du côté maternel, ont tous vécu âgés. Le grand-père paternel a vécu cent cinq ans, la grand'mère cent trois ans.

A eu onze frères et sœurs (dix sœurs et un frère); n'a pas connu ses sœurs; son frère est mort il y a dix-huit mois.

Antécédents personnels. — S'est toujours bien porté jusqu'au début de l'affection actuelle. A vécu longtemps à la campagne. Pas d'excès alcooliques ni vénériens. Pas de syphilis.

Marié à vingt-quatre ans. A eu trois enfants, morts en venant au monde. Déformation du bassin chez la mère.

Début de l'affection. — En 1872, vomissements bilieux pendant quatre ou cinq jours, impossibilité de garder aucun aliment, ni aucun liquide. Pas d'hématémèse. Pas de douleurs gastriques. Cela dure quatre ou cinq jours.

Réapparition tous les mois de ces mêmes crises, qui duraient le même temps, toujours sans douleurs gastriques.

Ces phénomènes ont persisté avec la même fréquence jusqu'en 1884; depuis lors, les crises gastriques se sont espacées; le malade, de 1884 à 1886, n'en a eu que trois, mais l'une d'elles a duré quarante-trois jours, et l'on a dû employer les lavements nutritifs.

En 1886, crise légère de deux à trois jours de durée, avec pituites, nausées, vomissements bilieux, douleurs gastriques. Trois à quatre mois après le début des accidents gastriques, apparition de douleurs dans

les deux jambes, douleurs fulgurantes, analogues à des coups de couteau; douleurs en brodequin dans les orteils.

Le malade entre en 1873 à l'hôpital Saint-Antoine, chez M. Brouardel, et y reste quatre mois et demi; puis chez M. Fernet, où il reste trois ans; de là, il est envoyé à Bicêtre (20 décembre 1876).

Pendant ce temps, les douleurs persistent comme par le passé. Pas de douleurs céphaliques, pas de douleurs en ceinture. Seulement des douleurs vives dans le petit doigt des deux côtés, apparues dix-huit mois après le début des symptômes.

L'incoordination a commencé à se manifester trois mois après le début (1872); le malade talonnait, marchait difficilement la nuit; l'in-

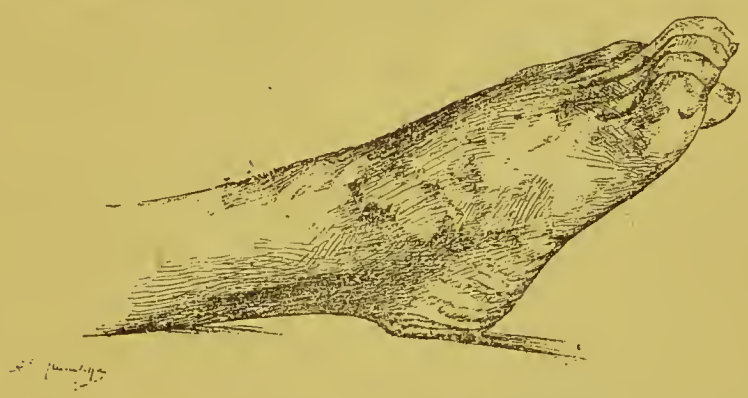

Fig. 4. — Pied droit d'Allav..... (Dessin fait par Mlle A. E. Klumpke, d'après une photographie.)

coordination progressant toujours, il est depuis 1881 obligé de garder le lit.

La vue a commencé à baisser en 1881 et, depuis plusieurs années, All... est obligé de porter des lunettes. Il ne semble pas avoir eu ni paralysie oculaire, ni ptosis.

Depuis 1881, apparition de l'atrophie dans les membres inférieurs, flexion palmaire des deux gros orteils, puis successivement des divers orteils.

État actuel le 20 janvier 1887. — Lorsque M. Dejerine prit le service, le malade est dans le décubitus dorsal, les jambes et les cuisses dans une légère rotation en dehors. La station debout et la marche sont impossibles, depuis sept ans, le malade garde le lit, les pieds sont dans un équinisme assez prononcé, et le creux de leur bord interne beaucoup plus marqué qu'à l'état normal. Les orteils présentent de chaque côté la déformation en griffe. Les premières phalanges sont en flexion dorsale, les deuxièmes et troisièmes en flexion plantaire. Le pouce est plus fléchi que les autres orteils. Cette déformation est fixe, les mouvements passifs ne peuvent la vaincre et, lorsqu'on les produit, on sent se tendre l'aponévrose plantaire rétractée (voy. fig. 4). Les mouvements de flexion et d'extension des pieds sont presque nuls, il en est de même pour les orteils, les tentatives de flexion ou d'extension de ces derniers ne font

qu'exagérer la griffe. Les thénars des deux pieds sont extrêmement atrophiés, les espaces interosseux dorsaux très apparents.

L'atrophie des membres inférieurs est extrême, elle est d'autant plus marquée qu'on se rapproche des extrémités, elle est symétrique, un peu plus marquée à gauche qu'à droite, et prédomine un peu dans les muscles de la région antéro-externe des jambes.

Les jambes peuvent être étendues au-dessus du lit des deux côtés, et maintenues quelque temps en l'air. Dans les mouvements d'extension et de flexion des jambes sur les cuisses, lorsqu'on dit au malade de résister, il développe encore une certaine force. Pas de contractions fibrillaires. Pas de contraction idio-musculaire.

Incoordination très prononcée dans les quelques mouvements possibles, surtout après l'occlusion des yeux. Le sens musculaire a presque complètement disparu, le malade perd ses jambes au lit, et ne sait quelle est la situation occupée par les différents segments de ses membres inférieurs.

Sensibilité. — Anesthésie et analgésie très marquées aux jambes et aux cuisses avec retard dans la transmission; le retard est de 1″ 1/2 à la jambe droite, de 2″ 1/2 à la jambe gauche, un peu moindre aux cuisses. Plaques d'anesthésie au tact. La sensibilité à la température est très altérée. La sensibilité au froid est diminuée aux jambes et aux cuisses, par rapport aux mains et avec un léger retard. La sensibilité à la chaleur est encore plus altérée. Un corps à 45°, placé sur la peau des membres inférieurs, est perçu comme un objet froid. Pas de poils. La peau des jambes est lisse, luisante, un peu squameuse.

Membres supérieurs. — Pas d'atrophie nette, toutefois les thénars sont amaigris. La force musculaire est encore assez marquée. L'incoordination moins accusée qu'aux membres inférieurs. Les troubles de la sensibilité, le retard dans la transmission, sont aussi moins accusés.

Vue. — Examen ophtalmoscopique (Dr Berger, de Gratz) : myosis plus marquée à gauche qu'à droite. Signe d'Argyll-Robertson. Acuité visuelle et accommodation normales. Champ visuel et notion des couleurs également. Pas de changements dans le fond de l'œil. Les globes oculaires sont un peu saillants. Pas de ptosis, pas de strabisme.

Mensurations. — *Membres inférieurs à droite :* cuisse, à 10 centimètres au-dessus de la base de la rotule, = 33 centimètres de circonférence; 20 centimètres au-dessus de la base de la rotule, = 35 centimètres.

Jambe : au niveau de la tubérosité antérieure du tibia, 26 cent. 1/2; 3 centimètres plus bas, 26 centimètres; 9 centimètres au-dessous, au niveau de la malléole externe, 18 cent. 1/2. Pied : circonférence, 24 centimètres.

A gauche, cuisse, à 10 centimètres au-dessus de la base de la rotule, à 20 centimètres, 31 cent. 1/2 = 36 centimètres.

Jambe : tubérosité antérieure du tibia, 26 cent. 1/2; à 3 centimètres plus bas, 25 cent. 1/2; à 9 centimètres plus bas, 19 centimètres. Pied : circonférence, 24 cent. 1/2.

Membre supérieur. A gauche : bras, partie moyenne, 22 centimètres. Avant-bras, à 10 centimètres au-dessous de la pointe de l'olécrâne, 12 cent. 1/2; bracelet, 17 centimètres.

A droite : bras, partie moyenne = 22 centimètres. Avant-bras, 22 cent. 1/2; 17 centimètres.

Examen électrique; courants galvaniques; appareil de Gaiffe avec galvanomètre apériodique, méthode polaire :

Jambe droite : groupe antéro-externe droit, jambier antérieur, extenseurs, péroniers, à 14 Ma. NFC > PFC. — Triceps crural droit, à 17 Ma. NFC > PFC.

Jambe gauche : groupe antéro-externe, gauche, à 20 Ma. NFC > PFC, l'atrophie est plus prononcée qu'à droite. — Triceps crural, gauche, à 19 Ma. NFC > PFC.

Courants faradiques, appareil à chariot, méthode polaire : Minimum d'excitation, 10 centimètres.

Membre inférieur droit : Jambier antérieur, 6 cent. 1/2; extenseur commun, 6 cent. 1/2; soléaire, 7 centimètres; triceps cuisse, 7 centimètres.

Membre inférieur gauche : Jambier antérieur, 2 cent. 1/2; extenseur commun, 2 cent. 1/2; droit antérieur de la cuisse, 0 centimètre; vaste externe, 1 centimètre.

11 juillet 1887. — Le matin au réveil, le malade se portait comme d'habitude. Vers huit heures, en allant sur le bassin, il est resté appuyé 10 minutes sur la paume de la main et le talon de la main gauche, et s'est aperçu alors que sa main tombait sur l'avant-bras, et qu'il ne pouvait plus la relever. On constate à la visite l'existence d'une paralysie radiale. Le malade affirme n'avoir pas eu d'autre cause de compression de son bras, que celles que nous venons de signaler.

13 juillet 1887. — Le bras est dans l'attitude classique de la paralysie radiale, la main fléchie sur l'avant-bras; impossibilité de la relever; les mouvements d'extension et abduction du pouce sont impossibles. Les mouvements d'extension de la première phalange des doigts sont abolis. Ceux des deuxièmes et troisièmes phalanges, ainsi que l'écartement et le rapprochement des doigts (interosseux), sont conservés. Le long supinateur est paralysé. Le triceps est épargné.

Examen électrique. — *Courant faradique. Appareil à chariot :* Au commencement de l'expérience, le nerf radial excité au lieu d'élection ne répond pas même à 0.

Peu à peu, son excitabilité revient, on la trouve enfin à 8 cent. 5, comme du côté sain.

L'excitation du radial dans l'aisselle de ce côté, produit l'excitation du triceps, mais rien dans l'avant-bras.

Muscles de l'avant-bras : Minimum d'excitation chez l'homme sain, 10 centimètres.

Extenseurs de la main, des doigts du côté paralysé, 9 cent. 1/2.
Fléchisseurs — — — 9 cent. 1/2.
Côté sain : Extenseurs et fléchisseurs, marchent à 9 cent. 1/2.

Courants continus. Appareil de Gaiffe, avec galvanomètre apériodique. — Nerf radial : Côté malade à 5 Ma. NFC = contraction ; PFC = O.

Côté sain, à 5 Ma., NFC = contraction beaucoup plus forte que du côté paralysé.

Depuis l'année 1880, le malade est soumis au traitement de la morphine en injections sous-cutanées, et actuellement il en prend en moyenne 10 centig. par jour, plus 4 grammes de chloral. Etat mental du morphiomane.

En octobre 1887, on constate chez ce malade un certain degré d'atrophie du court abducteur de chaque thénar, ainsi que l'existence d'une insuffisance aortique, souffle diastolique à la base, qui n'existait pas en juillet.

Le malade meurt subitement le 21 mars 1888.

Autopsie faite trente-huit heures après la mort par une température de 0 ; rigidité cadavérique très prononcée. Déformation des orteils et des deux pieds, déformation irréductible. Atrophie très marquée des jambes et des cuisses.

Cavité thoracique. — Poumons emphysémateux et pigmentés, avec congestion légère des bases. Pas de tubercules. Pas de dilatations bronchiques. Pas de liquide dans les plèvres. *Cœur* augmenté de volume, dilaté et hypertrophié. Insuffisance aortique, myocarde feuille-morte. *Aorte* ascendante et crosse dilatées avec tunique interne calcifiée ; coronaires calcaires. *Foie* graisseux. *Reins,* dégénérescence graisseuse très nette.

Système nerveux. — *Encéphale*, calotte normale. *Cerveau.* Dure-mère et pie-mère saines. Corticalité normale. Sur les coupes rien de particulier. *Cervelet intact. Bulbe*, légère sclérose au niveau des pyramides postérieures. *Protubérance* normale. Racines des nerfs craniens intactes. Les nerfs optiques en particulier ne paraissent pas nettement altérés. Artères de la base très athéromateuses.

Moelle épinière. — Dure-mère saine. Atrophie extrême des *racines postérieures,* surtout dans les régions lombaire et dorsale inférieure. *Racines antérieures* de volume et de coloration ordinaires. Sclérose postérieure, occupant toute l'étendue des faisceaux postérieurs dans les régions lombaire et dorsale inférieure, se localisant peu à peu au cordon de Grol en remontant dans la région cervicale.

Système musculaire. — *Membres inférieurs.* A droite. Jambe : atrophie très prononcée du *jambier* antérieur et de l'*extenseur* propre du pouce qui ont pris une teinte jaunâtre très accusée. L'*extenseur* commun est un peu moins atrophié et jaune que les précédents. Les *péroniers* sont passablement atrophiés et jaunes, moins toutefois que le jambier. Le *pédieux* a presque disparu, le *thénar* est très atrophié et jaune. A la région postérieure, le *soléaire* et les *jumeaux* sont très atrophiés et jaunes, de même le *jambier* postérieur, le *fléchisseur* commun et le *fléchisseur* propre. Tous les muscles de cette région sont durs, résistants aux doigts (cirrhose), particularité qui fait défaut à gauche.

Cuisse. — Atrophie très marquée du *droit antérieur*, du *vaste interne*

et du *vaste externe*, qui sont très jaunes, moins prononcée dans les *adducteurs* et le *couturier*. A la région postérieure, le *triceps* et le *demi-membraneux* sont très atrophiés.

A gauche. — *Jambe :* Même topographie de l'atrophie; toutefois les *péroniers* sont plus pris qu'à droite, et les muscles de la région postérieure le sont un peu moins. *Cuisse.* L'atrophie du *triceps* est un peu moins accusée qu'à droite; quant aux muscles de la région postérieure, ils sont beaucoup moins atrophiés que du côté opposé. Les *fessiers* sont atrophiés également des deux côtés.

Dissection du pied droit. — Le pied présente l'attitude suivante, qui est la même de l'autre côté : il est étendu dans l'articulation tibio-tarsienne; les orteils sont fléchis dans leurs articulations métatarso-phalangiennes et phalangiennes. La flexion métatarso-phalangienne est particulièrement prononcée pour le gros orteil. Cette flexion prononcée des orteils produit, à la plante du pied, une dépression profonde, se continuant en arrière avec le creux plantaire.

Tous les tissus fibreux de la plante sont très développés. L'aponévrose plantaire rétractée contracte en avant des adhérences intimes avec la face profonde du derme, et surtout avec la gaine des tendons fléchisseurs. Les adhérences qui relient la languette aponévrotique interne à la gaine du tendon du fléchisseur du gros orteil sont particulièrement intimes. Il existe une atrophie très marquée de tous les muscles de la plante, dont le tissu musculaire est pâle, rose et jaune par places. Cette atrophie est surtout prononcée pour les muscles qui s'attachent aux os sésamoïdes du gros orteil; ici elle s'accompagne d'une véritable rétraction, et la section des muscles *adducteur* et *court fléchisseur* du gros orteil, mais surtout celle des *abducteurs oblique* et *transverse*, permet seule le redressement du gros orteil et son extension dans l'articulation métatarso-phalangienne. Les articulations sont normales.

Membres supérieurs, disséqués comme les précédents, sont bien développés et paraissent intacts, sauf pour le *long supinateur* et les *radiaux*, qui ont de chaque côté une teinte jaune, mais ont conservé leur volume. Les *thénars* sont presque normaux, comme volume et coloration, sauf le court abducteur de chaque côté, qui est un peu atrophié, mais non décoloré. Les muscles du *tronc*, région antérieure et postérieure, sont normaux; toutefois le *grand pectoral* droit, bien que non atrophié, est un peu pâle. *Langue* intacte.

Examen histologique. — *Nerfs musculaires*, examinés à l'état frais, après action de l'acide osmique et du picro-carmin, dans les muscles suivants : *Thénar* du pied gauche, *jambier antérieur* et *extenseur commun* de la jambe droite, *soléaire* gauche, *droit antérieur* de la cuisse droite et *vaste externe* gauche, *thénar* de la main droite, *extenseur commun* des doigts et *long supinateur* gauches, *biceps brachial* droit, *triceps* brachial gauche. Au microscope, on constate des altérations considérables des nerfs musculaires des muscles précédents, et d'autant plus prononcées, que l'on examine des muscles plus éloignés de la racine

des membres. Dans le *thénar* du pied gauche, les tubes nerveux ont à peu près complètement disparu, chaque préparation ne contient pour ainsi dire que des gaines vides, avec des tubes nerveux de petit diamètre assez nombreux; les lésions sont analogues, mais cependant déjà un peu moins intenses, dans les nerfs musculaires des muscles *jambier antérieur*, *extenseur commun* du côté droit et *soléaire gauche*; ici les tubes nerveux de gros calibre commencent déjà un peu à reparaître.

Dans le *thénar* de la main droite (très peu atrophié), les lésions sont peu marquées, et ici, comme dans les membres inférieurs, à mesure que l'on examine des muscles plus rapprochés de la racine du membre, on voit la lésion diminuer d'intensité. C'est ainsi que les nerfs musculaires de l'*extenseur commun*, du *fléchisseur superficiel* des doigts, du *long supinateur* du côté gauche, sont presque normaux, ainsi que ceux du *biceps* brachial droit et du *triceps* brachial gauche. En d'autres termes, la névrite musculaire est d'autant plus accusée, que l'on examine des muscles plus éloignés de la racine des membres et, dans les muscles homologues des membres inférieurs, elle est d'autant plus marquée que ce muscle est plus éloigné du centre spinal. En un mot, le degré atteint par la névrite périphérique est, comme dans les observations précédentes, en raison directe de la longueur des nerfs moteurs et proportionnelle à cette dernière. Dans les *thénars* des mains, les nerfs sont très peu altérés.

Nerfs cutanés, même particularité. A la plante et sur le dos du pied gauche, altérations colossales, un peu moins marquées sur le milieu de la jambe correspondante, moins encore à la partie supérieure de la cuisse. Aux membres supérieurs, la névrite cutanée, très accusée sur le dos de la main droite, diminue de bas en haut, et est peu marquée à la face interne du bras.

Ici donc, comme pour les rameaux nerveux moteurs, la névrite s'atténue progressivement en remontant, et son degré d'intensité est proportionnel à la longueur des nerfs, et en raison directe de cette dernière. La même particularité a été déjà indiquée dans les cas précédents.

En outre, quelque marquée que soit la névrite musculaire, la névrite cutanée, examinée dans les mêmes points, est un peu plus prononcée.

Ajoutons enfin qu'il est rare de rencontrer un tube en voie d'altération dans les préparations.

L'examen de coupes faites après durcissement à l'acide osmique, sur le *tibial antérieur* et le *sciatique poplité externe* gauches, montre aussi que la lésion décroît de bas en haut, et assez rapidement. Les *sciatiques*, pris au niveau de l'échancure (après durcissement dans le bichromate de potasse et séjour à l'étuve à 40°), examinés à l'aide de coupes traitées par la méthode de Weigert, sont normaux. Il en est de même pour le *médian* et le *cubital* droits, examinés au milieu du bras, par la même méthode.

Racines médullaires. Racines postérieures, altérations très intenses, diminuant de bas en haut. Pas de tubes de petit calibre. *Racines antérieures, région lombaire*, trente-six préparations, altérations très douteuses.

Moelle épinière : examen après durcissement dans le bichromate d'ammoniaque et séjour dans l'étuve à 40°. Coupes faites au microtome et traitées soit par la méthode de Weigert, soit par le carmin (moelle incluse dans la celloïdine).

Région lombaire (82 coupes) : sclérose postérieure envahissant les cordons de Goll et de Burdach. Leptoméningite correspondante. Atrophie extrêmement marquée des racines postérieures. Intégrité des cordons antérieurs et latéraux. Cellules motrices un peu pigmentées, normales comme nombre, forme, volume (aucune différence possible à établir en comparant les préparations avec d'autres, provenant soit de tabétiques non atrophiques, soit de sujets sains; on trouve facilement, dans chaque corne antérieure du renflement lombaire, plus de 90 de ces éléments). Intégrité des prolongements cylindre-axe et anastomotiques cloisonnant l'aire des cornes antérieures. Intégrité complète de la névroglie et des vaisseaux dans les mêmes points. Intégrité des faisceaux radiculaires antérieurs. Les racines correspondantes vues en coupe transversale ne paraissent pas nettement altérées. Racines postérieures extrêmement altérées.

Région dorsale (22 coupes). Mêmes lésions des cordons et des racines postérieurs. Altérations très prononcées des colonnes de Clarke, dont les fibres ont disparu, mais les cellules sont intactes. Intégrité complète des autres parties.

Région cervicale (34 coupes) : cordons de Goll très altérés, faisceaux de Burdach un peu moins. Racines postérieures moins atrophiées qu'au-dessous. Cordons antéro-latéraux normaux. Cellules motrices intactes comme nombre, forme et volume dans toute la hauteur, avec pigmentation légère. Névroglie et vaisseaux des cornes antérieures intacts. Racines antérieures et faisceaux radiculaires normaux. Racine descendante du *trijumeau* altérée.

Bulbe rachidien. — La racine sensitive du trijumeau est altérée. La sclérose postérieure ne dépasse pas les noyaux de Goll et de Burdach. La *Schleife* est intacte. Les noyaux de l'hypoglosse et des nerfs mixtes sont normaux.

Muscles. Thénar du pied et *jambier antérieur* du côté gauche. Atrophie simple avec conservation de la striation. Pas de dégénérescence graisseuse ou pigmentaire. Pas de fragmentation. Multiplication des noyaux. Le diamètre des faisceaux oscille entre 14 et 19 μ. Gaines de sarcolemme vides assez nombreuses. Le *triceps* de la cuisse présente les mêmes altérations. Dans le *thénar* de la main gauche, l'atrophie des faisceaux primitifs est moins accusée, un certain nombre oscillent entre 15 et 18 μ, d'autres assez nombreux entre 38 et 47 μ. Dans les muscles très atrophiés stéatose interstitielle. Le tissu conjonctif (perimysium internum et externum) est assez épaissi (cirrhose) dans les muscles profonds de la région postérieure de la jambe droite. Il est peu hyperplasié dans les autres. Pas de fibres hypertrophiées. Epaississement des artères.

Obs. VI. — *Atrophie musculaire progressive, très prononcée, type Aran-Duchenne, avec participation des membres inférieurs, évoluant depuis dix ans chez un tabétique. Marche très lente. Pas de contractions fibrillaires. Altérations très marquées de la contractilité électrique. Ataxie motrice. Troubles de la sensibilité très accusés. Abolition du réflexe patellaire. Intégrité de la langue. Pas de syphilis. Mort. Autopsie. Sclérose postérieure avec atrophie des racines correspondantes. Examen histologique. Névrites musculaires et cutanées extrêmement intenses. Atrophie pigmentaire du faisceau primitif. Intégrité des cellules motrices. Altérations douteuses des racines antérieures à la région cervicale, inappréciables à la région lombaire.*

Le nommé Teintur...., âgé de soixante-trois ans, à Bicêtre depuis 1876, entre dans mon service à l'Infirmerie, le 25 mars 1888, salle Bichat, lit n° 25, pour les suites d'une tentative de suicide.

L'observation, prise en décembre 1887, donne les renseignements suivants :

Antécédents héréditaires. — Mère névropathe, neuf enfants dans la famille, six morts en bas âge.

Antécédents personnels. — Pas de rhumatisme, pas de traumatisme, n'a jamais fait d'excès alcooliques, n'a jamais travaillé dans le plomb.

A l'âge de trente-sept ans, chancre diagnostiqué chancre volant, par M. Ricord, et sans accidents secondaires. Début du tabes en 1864, par des douleurs fulgurantes. En entrant en 1876 à Bicêtre, il pouvait encore marcher avec une canne. Resta huit mois à l'Infirmerie, et en sortit en marchant avec des béquilles. L'atrophie a commencé par les mains, il y a une douzaine d'années. Le malade n'a jamais pris de morphine.

Etat actuel. — Homme de constitution plutôt maigre. Myosis avec signe d'Argyll-Robertson. Signe de Romberg. Douleurs fulgurantes dans les quatre membres.

Membres inférieurs. — Atrophie excessive portant sur les muscles des jambes, des cuisses et du bassin ; la peau est littéralement collée aux os, et l'on peut aux jambes palper l'espace interosseux dans toute sa longueur. Les *thénars* des pieds sont excessivement atrophiés. Léger équinisme des pieds. L'atrophie est égale à la face antérieure et postérieure des jambes. Griffe des orteils par atrophie des *interosseux*, griffe fixe par rétractions fibro-musculaires. Les mouvements passifs tendent fortement l'aponévrose plantaire rétractée. Pas de contractions fibrillaires. Pas de contraction idio-musculaire. Sens musculaire très altéré. Altérations très marquées de la sensibilité au tact, à la douleur, à la température, avec retard considérable. Pas de réflexe patellaire.

Motilité. La marche et la station debout sont impossibles, autant du fait de la faiblesse résultant de l'atrophie que de l'incoordination, car, dans le décubitus dorsal, le malade ne peut que difficilement exécuter quelques mouvements, élever par exemple légèrement les cuisses ainsi

que ses jambes au-dessus du lit, mais la force musculaire est très minime. Mouvements incoordonnés. Les mouvements des pieds et des orteils sont abolis.

Membres supérieurs. — Atrophie très marquée et égale des *thénars* des deux mains, main simienne avec légère griffe cubitale. *Interosseux* atrophiés. *Hypothénar* également. Les mouvements des thénars et des intérosseux sont presque abolis. Aux avant-bras, le groupe cubital (*fléchisseurs*) est très atrophié des deux côtés, un peu plus à droite qu'à gauche. Force musculaire de pression au dynanomètre très diminuée, main droite 25°, main gauche 27°. Les autres muscles des membres supérieurs sont amaigris, mais ne paraissent pas nettement atrophiés. Pas de contractions fibrillaires. Contraction idio-musculaire, abolie dans les muscles malades. L'incoordination et les troubles de sensibilité sont beaucoup moins marqués qu'aux membres inférieurs. Langue et face intactes.

Contractilité faradique, minimum d'excitation = 10c,5.

MEMBRES SUPÉRIEURS.

	Droit.	Gauche.
Thénar	2c	2c 5
Interosseux	4c	5c
Groupe cubital de l'avant-bras	7c	7c 5

MEMBRES INFÉRIEURS.

	Droit.	Gauche.
Jambe, région antéro-externe	à 0c = 0	0c = 0
» » postérieure	à 0c = 0	0c = 0
Cuisse région antérieure	à 2c	2c

Courants galvaniques. Galvanomètre apériodique.

MEMBRES SUPÉRIEURS.

Droit.	Gauche.
Thénar à 12 Ma NFC > PFC	à 11 Ma NFC > PFC

MEMBRES INFÉRIEURS.

Droite.	Gauche.
Jambe, région antéro-externe à 20 Ma NFC et PFC = O	à 21 MAa NFC et PFC = O

Le malade est entré à l'Infirmerie parce que, dans un accès de démence, il s'est porté plusieurs coups avec un couteau (sali de rouille et de poussière) dans les bourses. La portion droite du scrotum est dilacérée, et le testicule mis à nu fait hernie en dehors des téguments. L'albuginée est intacte. M. Reclus réduit le testicule. Le malade succombe le 27 mars, à onze heures du soir. *Autopsie* faite le 29 mars, 34 heures après la mort. Rigidité cadavérique assez prononcée. Noyaux de broncho-pneumonie disséminés dans les deux poumons. *Cœur* assez volumineux, sans lésions valvulaires, hypertrophie du ventricule gauche. *Aorte* thoracique très athéromateuse. *Reins*, néphrite interstitielle. *Foie* et *rate*, rien de particulier.

Système nerveux. — Encéphale. Cerveau normal à l'extérieur et sur les coupes. Cervelet normal. *Bulbe rachidien*, traînée grisâtre le long des pyramides postérieures. *Protubérance*, rien à noter. *Moelle épinière*, atrophie extrêmement marquée des racines postérieures, diminuant de bas en haut. Racines antérieures normales. Sur les coupes de la moelle, sclérose postérieure très intense.

Système musculaire. — Les muscles des membres inférieurs montrent, après dissection, les altérations suivantes : Jambes. Le *jambier antérieur*, l'*extenseur commun* et l'*extenseur propre*, sont réduits à l'état de lamelles jaunâtres extrêmement minces, de même pour le *soléaire*, les *jumeaux* et les muscles de la couche profonde. Les altérations sont semblables des deux côtés. Aux cuisses, l'atrophie est presque aussi prononcée, le *triceps* et le *droit antérieur* sont très atrophiés et jaunes des deux côtés ; il en est de même pour les muscles de la couche postérieure. Aux membres supérieurs, les *thénars* sont très atrophiés et à l'état de lamelles jaunâtres ; de même pour les *interosseux*. Rétractions fibro-musculaires de la plante du pied.

Examen histologique. — Nerfs musculaires du *jambier antérieur* gauche, du *soléaire droit*, du *vaste interne* gauche et du *thénar* de la main droite. Altérations colossales. Les tubes nerveux sont restés presque blancs après un séjour de 24 heures dans l'acide osmique à 1 p. 100. Après dissociation et action du picro-carmin, on ne trouve pas au microscope un tube large par préparation ; celles-ci sont constituées uniquement pour ainsi dire par des gaines vides, avec des tubes nerveux de petit calibre en certain nombre. Pas de tubes en voie d'altération. Dans le triceps gauche (*vaste interne*), les lésions sont encore considérables, mais moins que dans le jambier antérieur, et les tubes larges y sont déjà en un certain nombre. Dans le *thénar* de la main droite, les nerfs musculaires sont presque aussi altérés que dans le jambier antérieur. *Tibial antérieur* gauche, altérations de même nature, mais un peu moins marquées que dans le *jambier* et le *soléaire*.

Nerfs cutanés. — Peau de la jambe droite, altérations encore plus marquées, si possible, que dans le jambier antérieur.

Moelle épinière, examinée après durcissement dans le bichromate de potasse. Coupes montées ou non dans la celloïdine. Méthode de Weigert et au carmin.

R. lombaire. 44 coupes. Sclérose postérieure excessivement marquée. Intégrité des faisceaux antéro-latéraux. Cellules motrices normales, comme nombre, forme et volume. Racines antérieures vues en coupe (intactes). Racines postérieures, extrêmement altérées.

R. dorsale. 17 coupes. Même sclérose des cordons postérieurs. Atrophie de la colonne de Clarke. Atrophie des racines postérieures. Intégrité des faisceaux antéro-latéraux et des racines antérieures. Cellules motrices normales.

R. cervicale. 33 coupes. La sclérose est un peu moins intense dans les faisceaux de Burdach. Même état des cordons de Goll. Racines posté-

rieures un peu moins altérées que plus bas. Intégrité des cellules motrices. *Racines antérieures.* Tubes de petit calibre plus nombreux qu'à l'état normal.

Muscles. — Dans le *jambier antérieur*, l'examen microscopique montre l'existence d'une atrophie pigmentaire. Cette atrophie est portée à un degré excessif, la plupart des fibres musculaires ont disparu, et ne sont plus représentées que par des gaines de sarcolemme pauvres en noyaux. Le diamètre des rares fibres musculaires conservées ne dépasse pas 4 μ. Elles ont une apparence muniliforme, due à la pigmentation de la substance musculaire, qui contient des granulations pigmentaires brunâtres assez nombreuses. La striation est conservée. Les noyaux ne sont guère multipliés. Stéatose interstitielle moyennement prononcée. Dans le *thénar* de la main droite, mêmes altérations.

Obs. VII. — *Atrophie musculaire des membres inférieurs avec griffe des orteils, évoluant depuis dix ans chez un tabétique. Atrophie portée à un degré excessif. Atrophie des muscles des mains datant de dix-huit mois. Marche lente de l'atrophie. Intégrité de la langue. Pas de syphilis. Altération quantitative de la contractibilité faradique et galvanique. Pas de réaction de dégénérescence. Pas de contractions fibrillaires. Troubles très marqués de la sensibilité. Troubles trophiques cutanés. Chute des ongles. Abolition des réflexes tendineux. Morphiomane. Mort. Autopsie. Atrophie extrême des muscles des cuisses, des jambes et des pieds, avec rétraction plantaire fibro-musculaire. Sclérose postérieure avec atrophie des racines correspondantes. Examen histologique : Névrites musculaires et cutanées extrêmement prononcées, diminuant progressivement de bas en haut et disparaissant dans les troncs. Intégrité des cellules motrices, altérations très légères des racines antérieures à la région lombaire.*

Le nommé Cart...., Armand, âgé de cinquante-neuf ans, horloger, est entré à l'Infirmerie de Bicêtre, salle Laennec, lit n° 14, le 14 novembre 1885.

Antécédents héréditaires. — Père mort à quatre-vingt-quatre ans, n'a jamais eu de maladie nerveuse. Mère morte à quatre-vingt-six ans. Pas d'antécédent nerveux non plus. Aucune affection nerveuse dans la famille.

Antécédents personnels. — Le malade est marié, il a eu trois enfants, dont deux sont morts pendant leur première enfance. Il lui reste une fille de vingt-six ans, qui se porte bien et a trois enfants. Le malade boite de naissance.

Il a eu des migraines fréquentes à l'âge de neuf ans, jusqu'à l'âge de quatorze ans. Elles ont passé à ce moment pour reparaître à vingt ans, et durer jusqu'à l'âge de vingt-sept ans. A ce moment elles ont disparu pour ne plus revenir. Pas d'antécédents rhumatismaux ou alcooliques. Pas trace de syphilis.

A l'âge de vingt-huit ans, en 1857, brusquement le malade est pris de

rétention d'urine. Ce n'est qu'avec les plus grands efforts qu'il peut en rendre un peu. Au mois de juillet 1859, commencent les douleurs fulgurantes, dans les membres inférieurs et dans les membres supérieurs. Douleurs en ceinture du côté du thorax. Pas de douleurs dans l'abdomen.

Au début, ces douleurs se montraient seulement de quinze jours en quinze jours. Puis les crises se sont rapprochées peu à peu dans la suite, à tel point que maintenant elles sont pour ainsi dire continues.

Progressivement, les membres inférieurs s'affaiblissent. Vers l'année 1865 ou 1866, commença l'incoordination des mouvements des membres inférieurs. Le malade en marchant jetait les pieds un peu en dehors. Il ne s'est jamais aperçu qu'il frappait du talon; d'ailleurs ses chaussures ne s'usaient pas plus spécialement au talon. En marchant dans l'obscurité, le malade ne se sentait pas solide sur les jambes. L'incoordination des membres inférieurs est allée toujours croissant, jusqu'à l'année 1879, où le malade a cessé complètement de marcher. Un peu avant ce moment, la sensibilité avait commencé à s'émousser dans les membres inférieurs; le malade ne sentait plus bien le sol sur lequel il marchait.

En 1876, la vue commence à diminuer. Mais, déjà en 1869, le malade avait eu du strabisme et de la diplopie, pendant une huitaine de jours. Le malade a toujours très bien distingué les couleurs. L'amblyopie continua à progresser à partir de 1876.

En 1879, le malade est pris de strabisme interne et brusquement de diplopie, qui ont persisté jusqu'à maintenant.

En 1882, à différentes reprises, œdème passager du membre inférieur droit. Au début de février 1883, en quelques jours, les deux membres inférieurs sont totalement envahis par un œdème, qui augmenta leur volume de plus du double.

Les urines n'étaient pas plus abondantes, mais elles étaient très chargées. On mit alors le malade au régime lacté.

L'œdème disparut complètement au bout de huit mois environ, et ne reparut plus.

20 novembre 1886. — Pied droit. — Apparition simultanément en plusieurs points de plaques rouges érythémateuses, qui bientôt se couvrent de phlyctènes remplies de sérosité claire. Après deux à trois jours, le contenu devient purulent. On remarque alors deux plaques sur la face dorsale, parallèles entre elles et aux tendons extenseurs; une en dedans, longue de quatre centimètres et large de un, sur le trajet du tendon du 2e orteil; l'autre en dehors, longue de cinq centimètres, large de un, sur le trajet du tendon du médius. Au-dessus de cette dernière, à un centimètre et demi, petite plaque circulaire. Plaque à la base des quatre derniers orteils, transversale, oblique de dehors en dedans et d'arrière en avant, longue de six centimètres sur un et demi.

Enfin sur les 1res et 2es phalanges des quatre derniers orteils, plaque allongée, parallèle à l'axe des orteils. Les phlyctènes sont lavées à l'eau phéniquée.

Pied gauche. — A la face interne du talon gauche, plaque érythémateuse, puis phlyctène devenue purulente; au-dessous, sphacèle du diamètre d'une pièce de un franc. Pansement à l'iodoforme.

30 décembre. — Plus de sphacèle au pied droit, sauf à la plaque externe du dos du pied. Le sphacèle du pied gauche a beaucoup diminué.

10 janvier 1887. — Il ne reste au pied droit non cicatrisé, que les deux plaques dorsales; l'interne commence à se recouvrir d'épiderme. L'externe est rouge bourgeonnante; il ne reste qu'un très petit point de sphacèle vers la partie supérieure. La circonférence des deux plaques présente un liseré grisâtre, indice de cicatrisation. Au pied gauche, la plaque est ovale, a deux centimètres sur un, est rouge granuleuse.

Novembre 1887. — Le malade a fait une tentative de suicide, avec une paire de ciseaux qu'on a pu lui enlever à temps.

Mensuration du diamètre des tibias : Droit, largeur de la face interne du tibia droit, à 13 centimètres au-dessous de l'extrémité de la rotule, = 3 centimètres.

Gauche, largeur de la face interne du tibia gauche à 13 centimètres au-dessous de l'extrémité de la rotule, 4 centimètres.

Rotule, diamètre vertical et transversal, côté droit, 5 centimètres 1/2 et 6 centimètres 1/2. — Côté gauche, 6 centimètres et 7 centimètres.

Le volume des os n'est pas le même des deux côtés; ils sont moins volumineux du côté droit (de ce côté, le malade boite depuis son enfance).

Mensurations. — Membre inférieur droit. Circonférence des cuisses à 20 centimètres au-dessous des épines iliaques = à droite 27 centimètres, à gauche 24 centimètres. Circonférence de la jambe à 13 centimètres au-dessous de l'extrémité inférieure de la rotule = 19 centimètres.

Gauche, circonférence de la jambe à 13 centimètres au-dessous de l'extrémité inférieure de la rotule = 20 centimètres.

État actuel le 6 janvier 1887. — Lorsque M. Dejerine prend le service, on constate les symptômes suivants.

Le malade est couché dans son lit qu'il ne peut plus quitter, dans le décubitus dorsal; son état général est peu satisfaisant; il est maigre et extrêmement pâle. Son intelligence est assez conservée, mais sa mémoire n'est pas très développée, ou plutôt elle s'est affaiblie, car, depuis quatre ans, le malade absorbe en moyenne, par la voie sous-cutanée, 10 centigrammes par jour de chlorhydrate de morphine, et il est presque impossible de lui diminuer cette dose.

Membres inférieurs. — Fesses, cuisses et jambes extrêmement atrophiées. Les pieds présentent une attitude vicieuse, remontant à une époque assez éloignée (1878 pour le pied gauche et 1879 pour le droit). L'atrophie est portée à un degré tel, qu'il n'y a presque plus de muscles, et la peau est à peu près collée aux os. L'atrophie est un peu plus marquée aux jambes qu'aux cuisses, et aux cuisses qu'aux fesses. Le membre inférieur droit paraît un peu plus atrophié, si possible, que le membre inférieur gauche (mais, toute sa vie, le malade a boité de la jambe droite).

L'atrophie est symétrique dans chaque membre; les muscles fléchisseurs sont aussi pris que les extenseurs; toutefois, les muscles de la région antéro-externe des jambes sont peut-être un peu plus atrophiés que ceux de la région postérieure.

Les deux pieds sont dans l'attitude suivante : équinisme très prononcé avec légère rotation en dedans, produisant une légère élévation du bord interne, qui est en même temps un peu plus creux qu'à l'état normal. Cette attitude est une attitude fixe; il est impossible de ramener les pieds dans leur position normale. Les orteils présentent une déformation en griffe. A droite, les premières phalanges sont étendues sur les métatar-

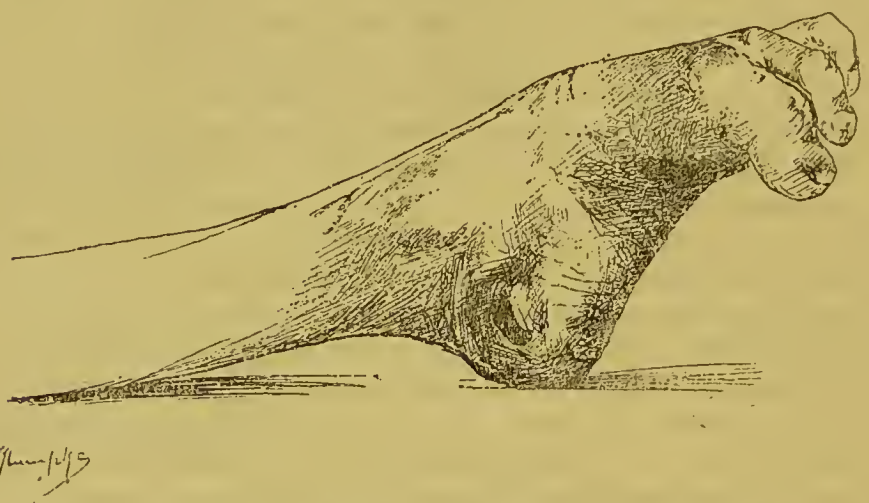

Fig. 5. — Pied gauche de Cart..... (Dessiné d'après une photographie.)

siens, les deux dernières fléchies sur la plante du pied, celles du gros orteil davantage que les autres. A gauche, toutes les phalanges sont en flexion palmaire. Cette déformation est fixe ; en cherchant à la vaincre, on est arrêté par la rétraction de l'aponévrose palmaire. Les thénars sont extrêmement atrophiés, les espaces interosseux, dorsaux, très accusés (voy. fig. 5).

Si l'on soulève l'une ou l'autre jambe, et que l'on imprime au pied un mouvement de latéralité, on obtient le ballottement du pied. Les déformations précédentes sont semblables de chaque côté; elles n'ont pas cependant débuté tout à fait à la même époque. D'après le dire du malade, la jambe droite ne se serait prise qu'un an environ après la gauche.

Les mouvements de flexion et d'extension du pied sont très limités, la flexion dorsale des phalanges est impossible. La station debout est absolument impossible, le malade s'affaisse à terre immédiatement.

A la cuisse et de chaque côté, quelques mouvements sont encore possibles, l'élévation de la jambe au-dessus du lit, entre autres; ce mouvement est relativement assez facile, mais la force développée en l'exécutant n'est pas grande, car si l'on dit au malade de résister, lorsque l'on cherche à lui fléchir la jambe sur la cuisse, on voit que les muscles

du triceps crural, qui sont extrêmement atrophiés, ne développent qu'une force très minime. Ankylose des deux genoux.

Les fléchisseurs au contraire, quoique très atrophiés aussi, ont encore cependant une force un peu plus grande, car le malade résiste un peu plus à l'extension qu'à la flexion de ses jambes sur les cuisses, mais la force déployée dans cet acte n'est guère prononcée.

Au bassin, les muscles sont également très diminués de volume, mais moins cependant qu'aux cuisses ; les mouvements de rotation et d'abduction s'exécutent, mais avec peu de force.

Abolition des réflexes tendineux (patellaire) ; pas trace de contractions fibrillaires. La contractilité idio-musculaire n'est pas augmentée d'une façon sensible.

Peau. — La peau des deux membres inférieurs est lisse, unie, les poils qui autrefois étaient très abondants sont tous tombés. Sur la face dorsale du pied droit, la peau est sèche et squameuse. Les ongles des orteils sont normaux, sauf celui du gros orteil du côté gauche ; cet ongle est très épaissi, jaunâtre, strié, et est tombé deux fois dans l'année 1874.

Pas trace de mal perforant à la face plantaire des pieds. Le malade n'y a d'ailleurs jamais eu d'ulcération, ni de durillon.

Le malade ne peut plus marcher du tout et ne quitte pas son lit. L'incoordination des membres inférieurs est extrême. Dès qu'on dit au malade d'élever la jambe, il la lance comme un ressort qui se détend, bien loin du but qu'on lui désigne. La notion de position des membres a disparu.

Sensibilité. — La sensibilité n'a pas disparu complètement dans les membres inférieurs, mais il y a un retard de la perception extrêmement marqué. L'anesthésie est d'ailleurs presque complète dans certaines zones, comme la plante des pieds, la face dorsale des pieds, et la partie moyenne de la face extérieure des jambes. Cette anesthésie ne porte que sur la perception des sensations de tact et de douleur. La perception à la température est très altérée sur les jambes et les cuisses ; la sensibilité au froid (métal) est un peu diminuée avec retard, mais c'est surtout la sensibilité à la chaleur qui est modifiée. Un corps à 45° est perçu comme un objet froid.

En découvrant le tronc, on constate du ballonnement du ventre et, en même temps, un amaigrissement marqué des muscles du thorax. Cette atrophie s'est surtout accentuée depuis trois à huit mois. La sensibilité est bien conservée sur tout le tronc. Elle est cependant diminuée au niveau des deux zones, à la partie antérieure du thorax, entre les mamelons et le sternum. Ici encore, la sensibilité au tact et à la douleur sont diminuées, tandis que la sensibilité à la température est à peu près conservée. Pas de retard de la perception.

Les muscles des membres supérieurs sont extrêmement amaigris, mais l'amaigrissement est plus considérable du côté droit. Le malade prétend que c'est à la suite d'une incision qu'on lui a faite à la Pitié, et dont on voit encore la cicatrice, d'où est survenue cette inégalité dans la circonférence des deux membres.

Bras droit. — A 8 centimètres au-dessus de l'olécrane = 19 centimètres.
Bras gauche. — 21 centimètres.
Avant-bras droit. — Au-dessus de l'olécrane = 21 cent. 1/2.
Avant-bras gauche. — 21 centimètres.

Il existe toutefois une atrophie notable des *thénars* des deux mains. Le *court abducteur* a à peu près complètement disparu des deux côtés, le pouce est sur le plan des autres métacarpiens, la main a l'apparence simienne. Pas de griffe, les interosseux ne sont pas nettement atrophiés.

Du côté de la tête et du cou, on peut noter de l'amaigrissement. — Pas de paralysie faciale.

Le malade ne peut plus siffler, et mord souvent sa langue du côté gauche en mangeant. La sensibilité est moins altérée que dans les membres inférieurs, anesthésie des mains avec léger retard dans la perception douloureuse. Le sens thermique est altéré.

Anesthésie assez marquée de tout le côté gauche de la joue. Impossible de distinguer une piqûre du simple contact; cette anesthésie s'étend à la moitié gauche de la langue. Pas de retard ni de trouble de la sensibilité à la température.

Pas de trouble de la parole actuellement; cependant, à ce que dit le malade, il y a des moments où sa langue s'embarrasse, et où il a de la peine à articuler

Tube digestif. — Peu d'appétit, mais pas de troubles gastriques. Tantôt le malade est constipé, tantôt il a de la diarrhée, et se plaint de gaz et de borborygmes. L'abdomen n'est pas douloureux à la pression. De temps à autre, mais seulement quand le malade a la diarrhée, il y a incontinence des matières. Le foie n'est ni douloureux ni augmenté de volume.

Poumons. — Jamais le malade n'a eu de crises laryngées; il ne tousse pas d'habitude, et ne tousse pas maintenant. Rien d'anormal à la percussion ni à l'auscultation.

Cœur. — Rien d'anormal ni à la pointe, ni à la base. Pouls, 80. Artères athéromateuses.

Organes génito-urinaires — Incontinence d'urine continuelle. Urine, ni albumine, ni sucre, ni pus.

Organes des sens. — Ouïe : un peu diminuée. Goût : normal. Odorat : bien conservé. Vue : examen fait par M. Berger (de Gratz), le 25 janvier 1888. Paralysie de la 6e et de la 4e p. à droite; à gauche, paralysie de la 6e. Vue : strabisme convergent bilatéral, notablement plus prononcé à droite qu'à gauche, avec conservation des mouvements associés du droit interne du côté opposé. Du côté gauche la paralysie de la 6e paire est complète, il est impossible au malade de faire dépasser la cornée à droite de la ligne médiane de l'œil.

A gauche, la paralysie du droit externe est moins prononcée, mais il n'y a pas non plus de déviation conjuguée. Pas de blépharoptose, rien de particulier du côté des autres muscles de l'œil. Inégalité pupillaire. Pupille droite plus dilatée que la gauche. Pas de myosis. Pupilles

réagissant très lentement à la lumière, très bien à l'accommodation (signe d'Argyll-Robertson). Acuité visuelle diminuée surtout à droite. Acuité visuelle = 2/5. Notion des couleurs normale. Accommodation = 0. Champ visuel normal. Papilles intactes. Tonus oculaire diminué.

Intelligence et mémoire assez bien conservées. Etat mental du morphiomane, éteint, abruti, parole lente, mémoire affaiblie et diminuée; à la dose de 8 centigr. seulement au lieu de 10 centigr., l'état s'aggrave, le malade ne mange plus, ne dort plus, etc.

Examen électrique. Appareil à chariot. Moyenne d'excitation chez l'homme sain : 10 cent. 5.

Membre inférieur droit. — Thénar et interosseux, à 0 centimètre = 0; jambier antérieur et extenseur commun, à 5 centimètres; soléaire, à 7 cent. 5; droit antérieur de la cuisse, à 9 centimètres; vaste externe, à 7 cent. 5.

Membre inférieur gauche. — Thénar et interosseux, à 0 centimètre = 0; jambier antérieur et extenseur commun, à 7 centimètres; soléaire, à 9 centimètres; droit antérieur de la main, à 8 centimètres; vaste externe, à 8 centimètres.

Le malade a fait deux tentatives de suicide, la première à l'aide de ciseaux que l'on a pu lui enlever à temps, la deuxième en avalant une solution contenant dix centigrammes de morphine. Il s'est tiré de cette tentative d'empoisonnement par un sommeil de plusieurs heures.

Etat actuel le 25 avril 1888. — Même état des membres inférieurs; si l'atrophie y a progressé, c'est en tout cas d'une façon peu sensible. Membres supérieurs. L'atrophie des thénars a augmenté d'une quantité légère.

Contractilité électrique, beaucoup plus altérée qu'en juillet 1887.

Courants faradiques, minimum d'excitation chez l'homme sain = 10 cent. 5.

Membres supérieurs. Thénar droit et gauche, 9 cent. 1/2.

MEMBRES INFÉRIEURS.

Jambe gauche, région antéro-externe. . . .	à 0c = 0
» droite, » » »	à 1c
Triceps cuisse gauche	à 8c
» » droite	à 0c = 0
Thénar pied gauche	à 0c = 0
» » droit	à 0c = 0

Courants galvaniques. — Galvanomètre apériodique.

MEMBRES SUPÉRIEURS.

Jambe droite, région antéro-externe.	à 20 Ma, NFC > PFC
Jambe gauche, » » »	à 10 Ma, NFC > PFC
Triceps cuisse droite	à 15 Ma, NFC > PFC
Triceps cuisse gauche.	à 5 Ma, NFC > PFC

La sensibilité galvanique est assez développée.

Sensibilité faradique presque nulle. La contraction idio-musculaire est abolie dans les muscles des jambes, conservée dans ceux des cuisses.

20 mai. — Escharc sacrée de la grandeur de la paume de la main. Température 39°,5. État subcomateux. Le malade meurt le 24, à cinq heures du soir.

Autopsie pratiquée le 25 mai, à dix heures du matin, quinze heures après la mort. Température de 12°. Rigidité cadavérique très prononcée. Cadavre squelettique, surtout aux membres inférieurs. Pas d'œdème.

Système musculaire. — Membres inférieurs, dissection de tous les muscles. *Jambe droite.* Région antéro-externe. Atrophie excessive des muscles *jambier antérieur*, *extenseur commun* et *extenseur propre* du gros orteil, qui sont réduits à l'état de languettes très minces. Leur coloration est un peu plus pâle qu'à l'état normal, mais il n'existe pas de stries jaunes à leur surface ou dans leur intérieur. Le *pédieux* a disparu. Le *long* et le *court péronier* sont très atrophiés, mais ont conservé leur coloration presque intacte. *Région postérieure.* Les *jumeaux* et le *soléaire* sont extrêmement atrophiés, et réduits à l'état de lamelles très minces et légèrement jaunâtres. Les muscles de la couche profonde, *jambier postérieur*, *fléchisseur commun* et *fléchisseur propre*, sont extrêmement atrophiés, mais peu jaunes.

Jambe gauche. L'atrophie est encore plus prononcée qu'à droite, si possible, mais ce qui reste de muscles, en particulier dans la région antéro-externe, présente une striation jaunâtre (stéatose interstitielle) très accusée. Même état des muscles du pied.

Ankylose fibreuse des deux genoux, dont les surfaces articulaires sont intactes.

Muscles des cuisses : à droite, atrophie très marquée du *triceps* réduit à l'état d'une mince lamelle jaunâtre, atrophie moins marquée pour le *couturier* et les *adducteurs.* Les muscles de la région postérieure, *biceps*, *demi-tendineux* et *demi-membraneux* sont atrophiés et jaunâtres, mais leur atrophie est notablement moins prononcée que celle du muscle *triceps.* A gauche : même atrophie des muscles de la région antérieure, ceux de la région postérieure sont atrophiés au même degré, mais un peu moins jaunes qu'à droite. *Fessiers*, grand, moyen et petit, notablement atrophiés et jaunes des deux côtés.

Membres supérieurs et thorax. Amaigrissement marqué des muscles correspondants, qui ont conservé leur coloration ordinaire. Le *court abducteur* des thénars des deux côtés est notablement atrophié. Les autres muscles des thénars, ainsi que les interosseux et les lombricaux, ne paraissent pas atrophiés. Intégrité des muscles de la langue.

Le pied gauche, après dissection couche par couche, présente les particularités suivantes (voy. fig. 5) :

Le tiers inférieur de la jambe et le pied sont très atrophiés. La circonférence de la jambe au-dessus des malléoles mesure 12 centimètres. Le pied est en extension forcée sur la jambe, les orteils en flexion plantaire forcée, dans leurs articulations métatarso-phalangiennes et

phalangiennes. Le gros orteil est notablement plus fléchi sur la plante du pied que les autres; et sa flexion est plus marquée dans l'articulation métatarso-phalangienne que pour les autres orteils. Il n'existe aucune saillie osseuse anormale, aucune proéminence pathologique de l'astragale, des cunéiformes, du scaphoïde, etc.

La plante du pied présente une déformation très particulière. Le creux plantaire est très accentué et se continue en avant, au niveau du talon antérieur, avec une dépression profonde, située au niveau de la face inférieure des têtes des métatarsiens, et formée par la flexion plantaire exagérée des orteils. Vers la partie la plus profonde de cette dépression, convergent quatre plis de flexion. Le plus long est transversal et parallèle à la ligne de la racine des orteils, il correspond à la ligne de flexion de l'articulation métatarso-phalangienne. Deux plis se portent en avant et en divergeant, et se rendent, l'interne entre le gros orteil et le deuxième, l'externe, entre le quatrième et le cinquième orteil. Le dernier enfin se porte en arrière et en dedans, et se termine au bord interne du pied, en avant du creux plantaire.

Dissection. — *Le tissu cellulaire sous-cutané de la plante est bien développé, il existe quelques adhérences anormales, entre la face profonde du derme et l'aponévrose plantaire, surtout au niveau du talon antérieur et de la racine des orteils. L'aponévrose plantaire, très résistante, est fortement tendue, et concourt évidemment, au moins en partie, à produire la flexion des orteils. Toutefois, on n'obtient qu'un léger redressement de ces derniers, par la section de l'aponévrose à sa partie moyenne. La face supérieure de toute la moitié antérieure de l'aponévrose est intimement unie à la gaine des tendons fléchisseurs, par un tissu fibreux, résistant, difficile à disséquer, et criant sous le scalpel.* Cette disposition est particulièrement accentuée pour la languette aponévrotique interne. *La section de différentes parties et des tendons des fléchisseurs du gros orteil n'a d'influence que sur la flexion de la phalange unguéale*, qui seule peut alors être redressée passivement; *elle n'agit nullement sur la déformation en flexion de la première phalange sur le métatarse.* Cette dernière semble être la conséquence *de l'atrophie et de la rétraction des muscles de l'éminence thénar* du gros orteil. Le *thénar*, comme du reste l'*hypothénar*, le court *fléchisseur* plantaire et l'*accessoire* du long fléchisseur sont extrêmement atrophiés. Le *thénar* est visiblement *rétracté* et sous-tend l'arc que forme, avec le calcanéum, la première phalange fléchie du gros orteil. La section des tendons de l'adducteur et du court fléchisseur du gros orteil permet un certain degré de redressement de la première phalange. Il existe alors un écartement de un centimètre et demi, des deux bouts sectionnés, mais l'extension complète de l'articulation métatarso-phalangienne ne peut être obtenue. L'*abducteur oblique* du gros orteil, très atrophié, à tissu musculaire pâle, présente cependant un tendon volumineux, aplati, très large, très résistant, et qui contribue puissamment à maintenir la flexion

de la première phalange, *car, par sa section, le redressement de cette dernière est complet*, et l'écartement des deux bouts du tendon sectionné est de 3 centimètres. Les *interosseux* dorsaux et plantaires, les *lombricaux* sont extrêmement atrophiés. Le tissu fibreux de la plante est partout très abondant, d'autant plus que l'on se rapproche du talon antérieur.

A droite, les muscles de la plante du pied, les tendons et le tissu cellulaire, présentent les mêmes lésions.

Système nerveux. — Encéphale. Boîte cranienne et dure-mère normales. Corticalité et masses centrales du cerveau saines. Cervelet intact. Atrophie très prononcée des racines de deux sixièmes paires. Les autres nerfs craniens sont intacts. Bulbe rachidien et protubérance, rien de particulier. Artères de la base un peu athéromateuses.

Moelle épinière. — Double scoliose de la colonne vertébrale. Dure-mère intacte. Leptoméningite postérieure légère. Atrophie excessive des racines postérieures, diminuant légèrement de bas en haut, à partir de la région dorsale supérieure. Sclérose postérieure, siégeant dans toute la hauteur. Les racines antérieures présentent, à l'œil nu, leur volume, leur forme et leur coloration ordinaires.

Examen histologique. — Cet examen a été pratiqué à l'état frais, et après durcissement. A l'état frais, l'examen a porté sur les nerfs intra-musculaires du *thénar* du pied et du *jambier antérieur du côté gauche*, de l'*extenseur commun du côté droit*, du *soléaire* du même côté, et du *triceps* de la cuisse droite, ainsi que sur ceux des *thénars* des deux mains (Examen pratiqué à l'acide osmique et au picro-carmin). Les *nerfs cutanés* de la peau du pied et de la jambe gauche, de la cuisse droite et de la face dorsale de l'avant-bras droit, ont été examinés de la même façon, ainsi que les racines antérieures, celles des deux sixièmes paires craniennes, et quelques racines postérieures à la région lombaire et cervicale.

Nerfs intra-musculaires. — Altérations excessives dans le *thénar* du pied gauche, la plupart des fibres nerveuses ont disparu et sont remplacées par des gaines vides; on ne retrouve pas une fibre normale sur cinquante gaines vides. Tubes de petit diamètre assez nombreux, tubes en voie d'altération assez rares. Dans le *jambier antérieur* gauche, l'*extenseur commun* et le *soléaire* droits, altérations presque aussi prononcées que dans le *thénar* du pied. Dans le *triceps* de la cuisse droite, les fibres larges sont passablement plus nombreuses que dans les muscles précédents. *Thénars des mains.* Nerfs intra-musculaires des muscles *court adducteur* de chaque côté. Altérations très légères, douteuses même sur quelques préparations.

Nerfs cutanés. — Altérations excessives sur la face dorsale du pied gauche, un peu moins prononcées au niveau de la face externe de la jambe droite, moins encore sur la face dorsale de la cuisse droite; sur la face dorsale de l'avant-bras droit, la névrite cutanée, bien qu'existant toujours, est moins prononcée qu'à la cuisse.

Racines antérieures. — Région lombaire, même méthode. Sur 72 pré-

parations faites dans cette région, on constate l'existence d'altérations extrêmement légères. Les tubes de petit calibre sont sur certaines préparations plus abondants que sur d'autres, et il existe quelques gaines vides. — Région cervicale, pas d'altérations sur 22 préparations.

Racines postérieures. — Altérations excessives : à la région lombaire les tubes nerveux ont presque entièrement disparu ; à la région cervicale, la lésion est un peu moins prononcée. Racines des deux sixièmes paires craniennes. Altérations très intenses, aussi prononcées que dans les nerfs musculaires des membres inférieurs.

Muscles. — Atrophie simple du faisceau primitif, avec multiplication des noyaux, intégrité du protoplasma musculaire, pas de sclérose, pas de stéatose interstitielle. Les lésions histologiques sont d'autant plus accusées, que l'on examine des muscles plus rapprochés des extrémités inférieures. Dans le *court abducteur* du thénar de chaque main, les faisceaux primitifs sont très atrophiés, bien que les nerfs musculaires ne soient pas très altérés. Nulle part on ne voit de faisceau primitif hypertrophié sur certaines préparations. On trouve dans des gaines de sarcolemme, presque vides de leur contenu, des éléments fusiformes, de 10 à 12 μ de longueur, vaguement striés en travers, avec de nombreux noyaux, et qui sont peut-être des plus musculaires en voie de régénération.

Examen, après durcissement dans le liquide de Muller, des troncs nerveux et de la moelle épinière. — Méthode de Weigert et méthode au carmin. Coupes faites à l'aide du microtome.

Tibial antérieur gauche, altérations considérables, la moitié des fibres nerveuses a disparu et est remplacée par des gaines vides. — *Sciatique* poplité externe, altérations analogues, un peu moins intenses. — *Sciatique* du même côté, au niveau de l'échancrure, altérations extrêmement légères. — *Médian* droit, au-dessus du poignet, pas d'altérations nettes.

Moelle épinière : R. lombaire. — 92 coupes. Sclérose postérieure extrêmement prononcée, occupant toute l'étendue des cordons de Goll et de Burdach. Intégrité des autres faisceaux blancs. Intégrité absolue des cellules des cornes antérieures, comme nombre, forme et volume. Au niveau du renflement lombaire, on compte facilement, sur les préparations, 90 à 100 cellules, dans l'aire de chaque corne antérieure. Prolongements cylindre-axes et anastomotiques normaux. Altérations très légères (tubes de petit calibre plus nombreux que normalement avec quelques gaines vides) des racines antérieures vues en coupes (préparations faites après inclusion dans la celloïdine).

R. dorsale. — 11 préparations, même topographie de la sclérose. Intégrité des cordons antéro-latéraux. Atrophie très marquée des fibres et des cellules de la colonne de Clarke. Intégrité des cellules motrices et des racines antérieures.

R. cervicale. — 21 coupes. La sclérose postérieure est moins prononcée que plus bas, et n'affleure la corticalité qu'au niveau des cordons de Goll. Les cordons antéro-latéraux sont normaux. Intégrité des cellules motrices et des racines antérieures.

Méningite spinale siégeant dans toute la hauteur, mais plus prononcée dans les régions lombaire et dorsale qu'à la région cervicale.

Obs. VIII. — *Atrophie musculaire chez un tabétique frusle aveugle, type Aran-Duchenne au début, avec participation des membres inférieurs. Atrophie des thénars des pieds, griffe des orteils par atrophie des interosseux, sans rétractions. Intégrité de la langue. Pas de contractions fibrillaires. Pas de réaction de dégénérescence. Pas d'incoordination motrice. Troubles marqués de la sensibilité. Atrophie papillaire. Pas de syphilis, mort. Autopsie. Atrophie des muscles des mains et des pieds. Sclérose postérieure avec atrophie des racines correspondantes. Examen histologique. Névrites musculaires et cutanées disparaissant dans les troncs. Intégrité des racines antérieures et des cellules motrices. Atrophie simple du faisceau primitif.*

Le nommé Trat., Joseph, fontainier, âgé de soixante ans, à Bicêtre depuis 1882, entre dans mon service d'Infirmerie, le 21 janvier 1888, pour de l'affaiblissement général.

Antécédents héréditaires. — Nuls, le malade est enfant naturel. *Antécédents personnels.* — Pendant son service militaire, le malade a fait plusieurs chutes de cheval, une entre autres sur la tête. Pas d'excès alcooliques. Affirme n'avoir jamais eu de maladies vénériennes.

Début de l'affection. — Les premières douleurs fulgurantes remontent à l'époque de la guerre de Crimée (1855), le malade avait alors vingt-neuf ans. Ces douleurs extrêmement vives, que le malade compare à des coups de couteau dans les jambes, persistèrent comme seul et unique symptôme, jusqu'en 1879, époque où sa vue commença à faiblir. Il entra alors dans le service de M. Luys à la Salpêtrière et, au bout de huit mois, devint complètement aveugle. A mesure que sa vue baissait, il remarqua que ses douleurs diminuaient de fréquence et d'intensité, et, depuis qu'il est complètement privé de la vue, ses douleurs sont beaucoup plus faibles.

État actuel. — Homme de constitution assez vigoureuse. Intelligence affaiblie. Cécité absolue, sans strabisme. Myosis léger. L'examen du fond de l'œil montre l'existence d'une atrophie papillaire double. Le malade peut se tenir debout et marcher en titubant un peu, mais il n'est pas très solide sur ses jambes, qui sont affaiblies. Pas d'incoordination des membres supérieurs ou inférieurs. Pas de signe de Romberg.

Atrophie musculaire très nette des deux éminences thénar, un peu plus prononcée à gauche. Main simienne. Pas de griffe. Espace interosseux plus accusé qu'à l'état normal. Atrophie légère du groupe épitrochléen de chaque avant-bras. Aux membres inférieurs, légère atrophie du groupe antéro-externe des deux jambes, sans équinisme. Atrophie nette des *thénars* des deux pieds. Les orteils présentent une déformation en griffe. La première phalange est en flexion dorsale légère; la phalangine et la phalangette, en flexion palmaire (voy. fig. 6). Cette griffe s'exagère à l'occasion des mouvements volontaires. Tous les mouvements passifs sont possibles. Les articulations sont mobiles et sans raideur aucune.

Aux mains, l'abduction du pouce est nulle à droite, très faible à gauche. La flexion et l'extension des doigts se font encore avec assez de force. Par suite de sa cécité, le malade ne peut indiquer l'époque à laquelle a commencé l'atrophie musculaire.

Sensibilité. — La sensibilité tactile est très diminuée jusqu'à la cheville des pieds, et conservée à partir de cette région. Sensibilité thermique très altérée, et pervertie avec retard très net dans la transmission. La sensibilité au froid est diminuée. La sensibilité à la chaleur, très augmentée avec retard. Si l'on applique sur une partie des jambes un corps chaud, non seulement il y a retard, mais il y a encore hyperesthésie, très sensible pour la chaleur, avec un peu de perversion de la

Fig. 6. — Pied droit de Trat... (Dessin fait par M. Sollier, d'après une photographie.)

sensibilité. — Sensibilité à la douleur. Si l'on pince le malade, des phénomènes analogues se produisent; et le pincement de la peau est perçu avec un retard sensible, avec sensation de brûlure.

Sens musculaire (sens articulaire) parfaitement conservé. Notion de position des membres normale, le malade peut toucher ses orteils avec ses doigts, dans quelque situation qu'on place ses membres inférieurs, et il arrive dessus sans hésitation. Membres supérieurs, intacts comme sensibilité, motilité, coordination. Pas de réflexe patellaire. Pas de réflexe plantaire. Incontinence d'urine.

Contractilité faradique. — Appareil à chariot. Minimum d'excitation chez l'homme sain = 10 cent. Thénar droit = 6 cent. Thénar gauche = 4 cent.

Le 3 février, le malade est pris de fièvre, on lui trouve une pneumonie de la base du poumon droit. Mort le 5 février au soir.

Autopsie faite le 7 février. — *Pneumonie* du lobe inférieur droit, à l'état d'hépatisation rouge. *Cœur :* insuffisance aortique légère; myocarde : rien de particulier. *Foie, rate, intestins, reins :* rien de spécial.

Système nerveux. — *Encéphale :* Boîte cranienne et dure-mère saines. Artères un peu athéromateuses. Pie-mère un peu épaissie, non adhérente. Corticalité normale. Ganglions, capsules interne et externe, centre ovale

sains. Atrophie grise très intense des nerfs optiques et des bandelettes. Intégrité des autres nerfs craniens. *Moelle épinière :* canal rachidien normal. Dure-mère saine à sa face externe. A sa face interne, quelques adhérences avec la pie-mère au niveau de la région lombaire. Méningite spinale postérieure. Atrophie des racines postérieures au niveau de la queue de cheval et de la région lombaire, diminuant en remontant. Sur des coupes de la moelle, sclérose postérieure disposée comme suit : A la région lombaire, les cordons de Goll sont pris dans leurs 3/4 postérieurs, et la partie interne des faisceaux de Burdach également; région dorsale, même topographie. En remontant, la lésion diminue de plus en plus dans les cordons de Burdach, et à la région cervicale, les cordons de Goll seuls paraissent altérés.

Système musculaire. — Après dissection des éminences *thénar* des deux mains, on constate une atrophie très nette des muscles correspondants. Le *court abducteur* de chaque côté est notablement plus atrophié que les autres, mais sa coloration est normale. Les autres muscles du thénar sont diminués de volume, mais moins que le précédent. Les muscles de la région antéro-externe des jambes sont peu atrophiés. A gauche, le *jambier antérieur* est un peu atrophié, mais a conservé sa coloration rouge. Les *thénars* des deux pieds sont atrophiés et légèrement jaunâtres. Les *interosseux* sont passablement diminués de volume et un peu jaunes. Pas d'adhérences fibro-musculaires.

Examen histologique des nerfs musculaires. — Dissociation à l'état frais, acide osmique, etc. *Court abducteur* gauche et droit. Après plusieurs préparations, on constate l'existence d'altérations nettes très légères, douteuses même parfois. Pas de tubes nerveux en voie d'altération. Pas de gaines vides ni de tubes de petit calibre en nombre plus considérable qu'à l'état normal. *Thénar* du pied droit : altérations au début, quelques tubes en voie d'altération, gaines vides et tubes de petit calibre en nombre assez grand, tubes sains en très grand nombre. *Jambier antérieur* gauche. — Pas d'altérations nettement appréciables.

Peau de la plante du pied. — Altérations nerveuses plus prononcées que dans le thénar correspondant. *Médian* gauche, milieu du bras (coupes transversales après action de l'acide osmique) apparence normale. *Sciatique* droit au niveau de l'échancrure, examiné après durcissement (méthode de Weigert). Pas d'altération appréciable, de même pour le *tibial* antérieur gauche, même méthode.

Muscles. — Atrophie simple avec multiplication des noyaux. Conservation de la striation. Pas de fibres hypertrophiées. Stéatose interstitielle au début, dans le *court abducteur* du thénar de la main gauche.

Racines antérieures. — 60 préparations des régions cervicale et lombaire. Pas d'altération appréciable. *Racines postérieures* lombaires. Gaines vides extrêmement nombreuses. Pas de tubes de petit calibre, ni en voie d'altération.

Moelle épinière. — Durcissement dans le bichromate de potasse.

Coupes faites à la main et au microtome, après inclusion dans la celloïdine (méthode de Weigert et méthode au carmin).

R. lombaire. — 37 coupes. Leptoméningite postérieure. Sclérose moyennement prononcée des cordons de Goll et de Burdach. Atrophie marquée des racines correspondantes. Intégrité des cordons antéro-latéraux. Cornes antérieures. Névroglie et vaisseaux intacts. Cellules motrices normales, groupes cellulaires d'apparence physiologique, les cellules y sont aussi nombreuses que sur une moelle saine, mais légèrement pigmentées. Racines antérieures et faisceaux radiculaires correspondants intacts.

R. cervicale. — 18 coupes. Atrophie des fibres de la colonne de Clarke. Dans la partie supérieure, la sclérose a diminué dans les cordons de Burdach. Atrophie des racines postérieures. Pour le reste, état normal.

R. cervicale. — 35 coupes. Cordons de Goll encore assez fortement altérés. Cordons de Burdach beaucoup moins pris. Racines postérieures notablement atrophiées. Cordons antéro-latéraux normaux. Cellules motrices intactes comme nombre, forme et volume avec pigmentation légère. Racines antérieures et faisceaux radiculaires intacts. *Bulbe rachidien.* Noyau de l'hypoglosse intact.

Obs. IX. — *Atrophie musculaire débutant dans les membres inférieurs, chez un tabétique aveugle. Griffe des orteils, par atrophie des interosseux, sans rétraction. Intégrité de la langue. Syphilis. Diminution simple de la contractilité faradique et galvanique. Ataxie peu accusée. Mort par pneumonie. Autopsie. Sclérose postérieure de la moelle épinière. Examen histologique. Névrites légères des nerfs musculaires et cutanés. Pas de contractions fibrillaires. Intégrité des gros troncs nerveux et des racines antérieures. Intégrité des cellules motrices. Atrophie simple du faisceau primitif.*

Le nommé Dew...., âgé de cinquante et un ans, ancien infirmier, à Bicêtre depuis 1885, entre à l'Infirmerie le 12 juillet 1886, salle Bichat, lit n° 17, pour des palpitations de cœur.

Antécédents héréditaires. — Rien de particulier au point de vue nerveux. *Antécédents personnels.* — Syphilis en 1865, plaques muqueuses et roséole, chancre passé inaperçu. En 1870, quelques douleurs paraissant avoir été rhumatoïdes. Bien portant jusqu'en mai 1885. A cette époque, troubles de la vue, diplopie, strabisme, actuellement cécité presque complète. En août de la même année, douleurs fulgurantes, d'abord dans les membres inférieurs, puis dans le rachis et les membres supérieurs, et persistant encore aujourd'hui. Aux membres supérieurs, elles suivent surtout le trajet du cubital. Douleur en ceinture. Pas de crises gastriques.

État actuel, le 18 juillet. — Peu d'incoordination dans la marche. Le malade marche plutôt comme un aveugle que comme un tabétique : il marche en élargissant les talons. Très peu d'incoordination également aux membres supérieurs. Les pieds du malade ne sont presque pas déformés, pas d'équinisme appréciable, avec griffe des orteils dont les pre-

mières phalanges sont en flexion dorsale légère sur le dos du pied, tandis que les deuxièmes et troisièmes phalanges sont en flexion plantaire. Le pouce est plus fléchi que les autres orteils. Les *thénars* des deux pieds sont très atrophiés. Les espaces interosseux dorsaux très apparents. Les mouvements de flexion et d'extension du pied se font normalement, et avec assez de force. Le groupe musculaire antéro-externe des jambes n'est pas sensiblement atrophié. La griffe des orteils est exagérée dans les tentatives de flexion et d'extension des orteils. Cette griffe n'est pas fixée par rétraction plantaire, et peut être très facilement réduite par la flexion dorsale. Pas d'atrophie d'autres muscles du corps. Langue intacte. Réflexes patellaires et olécraniens abolis. Sens musculaire conservé. Pas de contractions fibrillaires.

Sensibilité. — Retard dans la transmission des impressions douloureuses, marquée aux membres inférieurs, nul aux membres supérieurs. Troubles de la sensibilité thermique dans les mêmes points, avec retard. La sensibilité au tact est diminuée dans les membres inférieurs. Pupilles dilatées, surtout à gauche. Réflexes accommodatif et lumineux nuls. Le malade est presque aveugle. Pas de morphinisme. *Cœur* hypertrophié sans souffle. Artères radiales dures et sinueuses. Traitement : Digitale et iodure de potassium. *Contractilité électrique*, le 20 juillet. Courants faradiques : appareil à chariot. Minimum d'excitation = 11 cent.

Jambe.	Gauche.	Droite.
Région antéro-externe. . . .	7c	6 1/2c
» postérieure	10c	9 1/2c
Thénar et interosseux. . . .	5c	4 1/2c

Courants galvaniques :

Jambe.	Gauche.	Droite.
Région antéro-externe	à 8 Ma NFC > PFC	à 7 Ma NFC > PFC
» postérieure	à 7 Ma NFC > PFC	à 6 Ma NFC > PFC

Le malade meurt de pneumonie le 2 février 1888.

Autopsie le 3 février. — Rigidité cadavérique assez prononcée. Cadavre avec léger embonpoint. La déformation des pieds et des orteils est la même que pendant la vie.

Cavité thoracique. — Pneumonie suppurée du lobe inférieur du côté gauche. Congestion du lobe supérieur. *Cœur* très hypertrophié et fibreux, sans lésions valvulaires. *Aorte* scléro-athéromateuse dans sa portion thoracique surtout. *Foie*, *reins* et *rate*, rien de particulier. *Système nerveux. Encéphale.* — Dure-mère et pie-mère saines. Artères de la base scléreuses. Rien de particulier sur les coupes du cerveau et du cervelet. Racines bulbaires normales. Chiasma et bandelettes optiques, très atrophiés et grisâtres. *Moelle épinière.* — Leptoméningite postérieure. Atrophie moyennement prononcée des racines correspondantes. Intégrité des racines antérieures. Sclérose postérieure, marquée surtout au niveau des régions lombaires et cervicales.

Système musculaire. — Les jambes et les pieds ont été disséqués des

deux côtés. A gauche, le *jambier antérieur* et l'*extenseur commun* sont légèrement diminués de volume. A droite, le *jambier antérieur* très peu atrophié. Les muscles de la région postérieure ne paraissent pas nettement atrophiés. Les *thénars* des deux pieds sont très atrophiés et jaunâtres, les *interosseux* également. Il n'existe pas de rétractions musculaires, et les articulations sont souples.

Examen histologique. — Nerfs intra-musculaires du *thénar* du pied gauche, de l'*extenseur* commun et du *jambier* antérieur du côté droit. Méthode ordinaire, dissociation après action de l'acide osmique, etc. Dans le *thénar* lésions très intenses. Gaines vides et tubes de petit calibre, nombreux, tubes normaux en petit nombre. Lésions analogues, mais beaucoup moins marquées dans le *jambier* antérieur et l'*extenseur commun.* Pas de fibres en voie de dégénération.

Coupes du *tibial* antérieur gauche partie moyenne, après durcissement dans l'acide osmique à 1 p. 100. Disparition d'un certain nombre de tubes nerveux, la lésion est plus prononcée dans le nerf *plantaire* interne du même côté, examiné de la même façon. *Sciatique* gauche, coupes après durcissement dans le bichromate de potasse, avec séjour à l'étuve à 40°. Avec la méthode de Weigert, il est impossible de constater la moindre altération. *Nerfs* cutanés. Peau de la plante du pied gauche, et de la face antéro-externe de la jambe droite. Névrite cutanée plus prononcée que la névrite motrice.

Racines antérieures. — Renflement lombaire. Dissociation à l'état frais, méthode ordinaire. Sur 42 préparations on ne constate pas de lésions appréciables. *Racines postérieures* dans la même région. — Altérations prononcées. Un quart des tubes est réduit à l'état de gaines vides.

Moelle épinière. — Coupes après durcissement dans le bichromate de potasse. Méthode de Weigert et méthode au carmin.

Région lombaire. — 43 coupes. Sclérose postérieure occupant les cordons de Burdach et de Goll, et peu intense ; un grand nombre de tubes sont encore respectés. Intégrité des autres faisceaux blancs. Cellules motrices normales, comme nombre, forme et volume. Substance grise intacte. Les racines antérieures vues sur les coupes (inclusion de la moelle à la celloïdine) sont normales, et ne contiennent pas plus que d'habitude de tubes de petit calibre.

R. dorsale. — 8 coupes. La sclérose diminue d'intensité à partir du milieu de cette région. Colonne de Clarke : cellules normales, mais un certain nombre des fibres ont disparu. Intégrité des cordons antéro-latéraux. Cellules motrices normales.

R. cervicale. — 6 coupes. La sclérose des cordons postérieurs a encore diminué. Rien de particulier à noter. Cellules motrices saines.

Muscles. — Atrophie simple avec multiplication des noyaux. Pas de fibres hypertrophiées. Léger début de stéatose interstitielle. Dans quelques préparations, on trouve au sein des gaines vides des éléments fusiformes, striés en travers, contenant plusieurs noyaux, et qui représentent peut-être des fibres en voie de régénération.

Observations de tabétiques atrophiques, concernant des malades se trouvant encore actuellement dans mon service de Bicêtre.

Obs. X. — *Atrophie musculaire progressive, évoluant depuis neuf ans chez un ataxique. Type Aran-Duchenne, avec atrophie des membres inférieurs. Marche très lente de l'atrophie. Paralysie de la sixième paire droite. Intégrité de la langue. Ataxie et troubles de la sensibilité très prononcés. Pas de contractions fibrillaires. Altérations de la sensibilité faradique et galvanique, avec réaction de dégénérescence partielle. Pas de syphilis.* (Résumée.)

Led....., âgé de quarante ans, à Bicêtre depuis avril 1884, salle Denis Papin, lit n° 30.

Pas d'antécédents névropathiques. Pas d'alcoolisme. Pas de syphilis. Pas de traumatisme. N'a jamais travaillé dans le plomb. N'a jamais pris de morphine. Début de l'affection à trente ans, par de la faiblesse des membres inférieurs, avec démarche difficile. Pas de douleurs fulgurantes à cette époque, mais paralysie de la 3e paire gauche (ptosis avec strabisme et diplopie), phénomène qui disparut peu à peu, en même temps que l'œil du côté opposé présentait les mêmes symptômes. C'est alors seulement qu'apparurent les douleurs fulgurantes. Dès le début de son affection, le malade s'aperçut que sa main droite commençait à maigrir.

État actuel, 25 juin 1887. — Station debout et marche impossibles. Ataxie extrême des membres inférieurs. Signe de Romberg. Troubles très marqués de la sensibilité. Pas de réflexe patellaire. Intelligence intacte. Myosis. Paralysie de la 6e paire droite, avec strabisme interne très marqué et conservation des mouvements associés.

Atrophie très marquée des membres inférieurs, plus prononcée aux jambes qu'aux cuisses, aux cuisses qu'aux fesses. Atrophie des thénars des pieds. Aux jambes, l'atrophie est égale et symétrique des deux côtés, et moins prononcée dans les muscles de la région postérieure, que dans ceux de la région antérieure. Les pieds sont un peu déformés, avec tendance à l'équinisme, mais à un équinisme spécial, car l'équinisme part ici de l'articulation médio-tarsienne et non tibio-tarsienne. Pas de flexion des orteils. Pas de griffe. Le tiers inférieur des muscles de chaque main, à la région antérieure principalement, est très atrophié. *Force musculaire :* le malade peut élever facilement ses deux jambes au-dessus du lit. Les mouvements des pieds et des orteils sont conservés, mais affaiblis. La flexion dorsale du pied est incomplète, et ne se fait pas avec une grande force.

Membres supérieurs. A droite, *muscles de la main, très atrophiés.* Le *thénar* a pour ainsi dire disparu, sauf l'adducteur du pouce. Le 1er *interosseux* dorsal est très atrophié. Les autres le sont moins. L'*hypothénar* est également atrophié. Main simienne. Griffe cubitale très prononcée. Les mouvements du thénar sont abolis, sauf pour l'adducteur, qui est très affaibli. Les interosseux ont perdu presque complètement leur action. L'extension des deux premières phalanges est presque nulle; l'adduction et l'abduction des doigts sont impossibles.

A gauche, l'atrophie du *thénar* existe également, mais elle est moins

marquée. Le 1er *interosseux* dorsal est un peu amaigri. Les autres interosseux paraissent intacts et leurs mouvements sont normaux. Début de main simienne. Pas de griffe. Le groupe des muscles épitrochléens est diminué de volume. Langue intacte. Pas de contraction idio-musculaire dans les muscles atrophiés. Elle existe au contraire dans les muscles sains. Pas de contractions fibrillaires.

État actuel le 28 avril 1888. — L'atrophie a progressé d'une manière peu appréciable. Contractilité faradique. Minimum d'excitation = 10 c. 5.

	Droite.	Gauche.
Jambe, région antéro-externe. . .	7c	à 0c = 0
Jumeau et soléaire	9c	6c
Triceps cuisse (1/3 infér.).	à 0c = 0.	6c
Main, thénar	7c	9c 1/2

Courants galvaniques. Galvanomètre apériodique.

Jambe droite, région antéro-externe. à 10 Ma NFC > PFC
Thénar, main droite. . . . . à 7 Ma PFC = contraction forte, NFC = 0. Réaction de dégénérescence.

Obs. XI. — *Atrophie musculaire progressive, évoluant depuis neuf ans, chez un tabétique. Type Aran-Duchenne au début, avec atrophie des muscles des membres inférieurs. Griffe des orteils par atrophie des intérosseux, avec conservation du jambier antérieur de l'extenseur commun des orteils et propre du gros orteil. Atrophie des thénars des pieds. Conservation des mouvements passifs. Marche très lente de l'atrophie. Pas de contractions fibrillaires. Altérations quantitatives de la contractilité électrique. Pas d'atrophie de la langue. Pas de syphilis.* (Résumée.)

Fav..., cinquante-sept ans, sellier, à Bicêtre depuis 1882, salle Denis Papin, lit n° 13. Pas d'antécédents névropathiques. Pas de syphilis. Traumatisme de la région occipitale pariétale gauche, à l'âge de dix-sept ans.

Début du tabes à quarante-sept ans, par des troubles de la marche. Presque en même temps, douleurs névralgiques dans la tête. Peu de temps après, douleurs fulgurantes dans les membres supérieurs, et bientôt dans les membres inférieurs. Incontinence d'urine depuis cinq ans.

État actuel le 15 novembre 1887. — Marche et station debout impossibles. Signe de Romberg. Incoordination excessive dans les membres inférieurs, moins marquée aux membres supérieurs. Troubles très accusés de la sensibilité, avec retard dans la transmission. Abolition du réflexe patellaire. Langue intacte. Le malade n'a jamais pris de morphine.

Atrophie des muscles des jambes, avec prédominance légère dans le groupe antéro-externe, un peu plus pris à droite; *atrophie très marquée du tiers inférieur* des cuisses. Equinisme léger des deux pieds, un peu plus prononcé à gauche. Atrophie des *thénars*. La flexion dorsale du pied est possible et se fait par le jambier antérieur et les extenseurs.

A l'état de repos (fig. 7), il ne semble pas exister d'attitude vicieuse des orteils, qui sont étendus dans leurs articulations métatarso-phalangiennes et légèrement fléchis dans leurs articulations phalangiennes. Dès que le malade exécute quelques mouvements des orteils, les orteils se fléchissent dans leurs articulations des 2e et 3e phalanges : la première phalange

Fig. 7. — Pied de Fav... à l'état de repos. (Dessin fait par Mlle A.-E. Klumpke.)

se redresse sur le métatarsien, par suite de la prédominance d'action des extenseurs et du pédieux, et les tendons de ces muscles soulèvent fortement la peau. La phalangette unguéale du gros orteil s'étend sur la phalange basale; celle-ci s'étend également sur le métatarsien. Cette griffe

Fig. 8. — Pied de Fav... pendant le mouvement.

s'exagère à l'occasion des mouvements volontaires. Tous les mouvements passifs sont possibles. Toutes les articulations sont souples et mobiles. (Voy. fig. 8.)

Membres supérieurs. — A droite, atrophie du court *abducteur* du thénar; à gauche, très léger début d'atrophie du même muscle. Les interosseux sont amaigris. Pas de griffe. Le *groupe cubital* de chaque

avant-bras est très atrophié, et la force musculaire, dans l'acte de serrer la main, presque nulle. Pas de contractions fibrillaires. Contraction idio-musculaire conservée.

État actuel le 28 avril 1888. — L'atrophie n'a que très peu progressé dans les muscles précédents. État de la contractilité électrique :

Contractilité faradique, minimum d'excitation, 10 cent. 5.

Côté droit : Cuisse, région antérieure, 1/3 supérieur à 0 cent. = 0; 2/3 supérieurs = 4 centimètres. — Jambe, région antéro-externe = 2 centimètres. — Court abducteur de la main = 10 centimètres. — Groupe cubital = 10 centimètres.

Côté gauche : Cuisse, région antérieure, 1/3 supérieur à 0 cent. = 0; 2/3 supérieurs = 1 cent. 1/2. — Jambe, région antéro-externe = 8 centimètres. — Court abducteur de la main = 10 centimètres. — Groupe cubital = 10 centimètres.

Courants galvaniques.

Groupe antéro-externe de la jambe droite à 13ma, NFC = contraction PFC = O.

Groupe antéro-externe de la jambe gauche à 25ma, NFC et PFC = O.

Thénar droit à 4ma, NFC > PFC.

Obs. XII. — *Atrophie musculaire progressive des membres inférieurs, chez un tabétique. Griffe fixe des orteils; atrophie des thénars. Rétractions aponévrotiques et musculaires. Pas d'équinisme net. Début de l'atrophie dans les membres supérieurs. Marche lente de l'atrophie. Pas de contractions fibritlaires. Diminution quantitative de la contractilité électrique. Ataxie et troubles marqués de la sensibilité. Intégrité de la langue; pas de syphilis.* (Résumée.)

Fill..., âgé de cinquante-deux ans, chauffeur, entré à Bicêtre en mars 1887, salle Raspail, n° 27. Pas d'antécédents névropathiques (père et mère très âgés et bien portants). Pas d'affections nerveuses personnelles. Pas de syphilis, pas d'alcoolisme, pas de rhumatismes. Deux traumatismes du tibia en 1867 et 1871 par coups de pied de cheval. Début du tabes à l'âge de quarante-quatre ans, par des douleurs fulgurantes dans la cuisse gauche, s'étendant, plus tard, à l'autre membre, et qui ont persisté jusqu'ici. Début de l'incoordination, trois mois après le début des douleurs. Fill... garde le lit depuis deux ans. Depuis dix-huit mois, affaiblissement de la vue.

État actuel le 20 avril 1888. — Homme de haute taille et de constitution vigoureuse. Décubitus dorsal; marche et station debout impossibles sans béquilles, autant par faiblesse musculaire que par suite de l'incoordination, qui est très marquée dans les membres inférieurs et à peine accusée dans les membres supérieurs. Abolition du réflexe patellaire. Sens musculaire très diminué. Sensibilité très altérée dans ses différents modes, surtout dans les membres inférieurs, avec retard. Myosis sans signe d'Argyll-Robertson; à droite, strabisme convergent léger.

Membres inférieurs, notablement atrophiés (cuisses et jambes). Prédominance légère de l'atrophie dans le groupe antéro-externe de chaque

jambe. Le gros orteil est fortement fléchi sur la plante du pied, dans ses articulations métatarso-phalangiennes et phalangiennes ; la flexion de la première phalange sur le métatarsien est telle, qu'il existe à la face dorsale du pied une saillie angulaire.

Les quatre autres orteils sont fortement fléchis sur la plante, dans leurs articulations phalangiennes. Il existe également une flexion plantaire, des premières phalanges sur les métatarsiens. Cette flexion ne paraît pas au premier abord être bien prononcée. Mais il faut se rappeler qu'à l'état normal, cette flexion est elle-même bien peu accusée, et ne dépasse que légèrement l'extension complète de la phalange sur le métatarse (fig. 9).

Atrophie très nette des deux *thénars;* allongement antéro-postérieur du creux plantaire, qui se continue en avant, avec un méplat plus ou moins prononcé, dans lequel viennent converger les plis de flexion des orteils. Atrophie prononcée des *interosseux*, dont les espaces sont beaucoup plus apparents qu'à l'état normal.

Fig. 9. — Pied droit de Fill... (Dessin fait par Mlle A.-E. Klumpke, d'après une photographie.)

Il n'existe pas d'équinisme nettement appréciable. — La flexion dorsale du pied se fait d'une manière presque complète ; au cou-de-pied se dessinent les tendons des muscles jambier antérieur et extenseurs. Ces tendons ne se dessinent pas sur le dos du pied, et l'*extenseur* commun ainsi que le *pédieux* ont perdu toute action sur la première phalange. La flexion dorsale des phalanges est impossible. Tous les mouvements que le malade exécute, ne concourent qu'à exagérer la griffe. Les mouvements passifs sont fort limités, presque nuls ; les orteils sont, en effet, figés dans leurs attitudes vicieuses, par des rétractions musculaires aponévrotiques. Pendant les tentatives de redressement, en particulier du gros orteil des deux côtés, on sent nettement en explorant la plante du pied, non seulement le bord interne de l'aponévrose plantaire, mais encore toute sa face inférieure fortement tendue et rétractée.

Membres supérieurs. Atrophie légère du court abducteur du thénar de chaque côté ; rien dans les autres muscles. Pas de contractions fibrillaires. Contraction idio-musculaire peu prononcée. Langue et face intactes.

Contractilité faradique. Chariot. Minimum d'excitation = 10 cent. 5.

Membres inférieurs. — Région antéro-externe, jambe droite = 6 cent. 5 ;

jambe gauche = 5 centimètres. Région postérieure, jambe droite, à 0 cent. = 0; jambe gauche, à 0 cent. = 0. Triceps sural jambe droite, à 2 cent. 5; jambe gauche, à 5 centimètres.

Diminution très marquée de la sensibilité faradique.

Membres supérieurs. — Avant-bras, fléchisseurs, à droite = 10 centimètres; à gauche = 10 centimètres. Avant-bras, extenseurs, à droite = 9 cent. 5; à gauche = 9 cent. 5.

Thénar, à droite = 5 centimètres; à gauche = 7 cent. 5.

Courants galvaniques. Galvanomètre apériodique.

Jambe droite, région antéro-externe à 18ma, NFC = PFC.

Jambe gauche, région antéro-externe à 16ma, NFC = PFC.

Obs. XIII. — *Atrophie musculaire progressive, type Aran-Duchenne au début, avec participation des membres inférieurs, chez un ataxique. Intégrité de la langue. Diminution de la contractilité électrique sans réaction de dégénérescence. Pas de contractions fibrillaires. Marche lente de l'atrophie. Syphilis douteuse.* (Résumée.)

Magn..., âgé de soixante-trois ans, cordonnier, à Bicêtre depuis 1863, salle Raspail, n° 35. Pas d'antécédents névropathiques. Pas de rhumatisme, pas de traumatisme, pas d'alcoolisme. Chancre à dix-huit ans, diagnostiqué par Puche chancre mou. Pas d'accidents secondaires. Début du tabes à trente-six ans, par des douleurs fulgurantes. Début de l'incoordination à trente-huit ans. Troubles de la vue à la même époque; blépharoptose avec strabisme convergent, ayant aujourd'hui disparu. Ne peut plus marcher depuis deux ans.

État actuel le 3 mai 1888. — Atrophie nette des membres inférieurs, plus prononcée aux jambes qu'aux cuisses. La jambe gauche est plus atrophiée que la droite.

Léger équinisme des deux pieds. *Cet équinisme n'existe que dans le décubitus dorsal, ou lorsque les jambes sont pendantes; il n'est point permanent, et le pied n'est pas fixé dans cette position.* La flexion du pied se fait très bien à gauche; elle est un peu limitée à droite; ici elle n'est pas directe, mais s'accompagne d'un certain degré de varus. L'action du jambier antérieur est simplement prédominante, car il n'existe pas de paralysie nette des extenseurs. L'atrophie des muscles de la jambe, symétrique en général, prédomine à droite dans le groupe antéro-externe.

Le *thénar* du pied est atrophié des deux côtés. A l'état de repos, il ne semble pas exister d'attitude vicieuse des orteils, qui sont étendus dans leurs articulations métatarso-phalangiennes et phalangiennes. Dès que le malade veut exécuter quelques mouvements des orteils, la griffe des orteils, telle qu'on la constate, *lorsqu'il existe une atrophie des interosseux avec conservation des extenseurs des orteils,* apparaît. Les premières phalanges se redressent sur le métatarse, les phalangines et phalangettes se fléchissent sur la plante : à la face dorsale du pied, la peau est fortement soulevée par les tendons des extenseurs. Le malade peut exécuter de légers mouvements de flexion plantaire des premières phalanges, et quel-

ques mouvements d'extension des 2e et 3e phalanges. Mais ces mouvements sont limités, et ne tendent qu'à exagérer la griffe. Pas de pied creux; léger allongement antéro-postérieur du creux plantaire. Conservation de tous les mouvements passifs.

Nous nous trouvons, en un mot, ici, en présence du premier degré de la déformation du pied chez les tabétiques. (Voy. fig. 10.)

Ataxie extrême. La station debout et la marche sont impossibles. Notion de position des membres abolie. Abolition du réflexe patellaire. Abolition de la sensibilité tactile dans les membres inférieurs et le tronc, jusqu'au niveau de l'ombilic. Diminution de la sensibilité à la douleur, avec retard dans la transmission. Perversion de la sensibilité thermique avec retard.

Aux membres supérieurs, atrophie des *thénars* de chaque main; main simienne, le premier *interosseux* dorsal du côté droit est atrophié également. Dans les thénars, l'atrophie porte surtout sur les muscles *court fléchisseur* et *opposant*. Début d'atrophie dans les muscles de la *face interne* de chaque avant-bras (groupe cubital). Pas de contractions fibrillaires,

Fig. 10. — Pied droit de Magn... (Dessin fait par Mlle A.-E. Klumpke, d'après une photographie.)

pas de contraction idio-musculaire. Ataxie et troubles de la sensibilité, notablement moins marqués qu'aux membres inférieurs. Intégrité de la langue. Myosis, avec signe d'Argyll-Robertson. *Contractilité électrique.*

Courants faradiques. Chariot. Minimum d'excitation = 10 cent. 5. Jambe droite. Région antéro-externe = 7 centimètres. Jambe gauche. Région antéro-externe = 7 centimètres. Thénar pied droit = 6 cent. 5. Thénar pied gauche = 7 centimètres. Thénar main droite = 6 centimètres. Thénar main gauche = 6 cent. 5.

Courants galvaniques. Dans les muscles précédents, on note une diminution de l'excitabilité galvanique, mais sans inversion de la formule normale, on a toujours NFC > PFC.

Obs. XIV. — *Atrophie musculaire, type Aran-Duchenne, avec intégrité des membres inférieurs, chez un ataxique. Diminution de la contractilité électrique. Pas de contractions fibrillaires. Intégrité de la langue. Syphilis douteuse.* (Résumée.)

C...., âgé de soixante et onze ans, voiturier, entré à Bicêtre le 3 mars 1888, salle Bichat, lit n° 13.

Pas d'antécédents névropathiques. A l'âge de trente-deux ans, une voiture pesamment chargée lui passa sur les reins. Il resta au lit six

mois, et fut un an avant de pouvoir reprendre son travail. Il n'eut pas de paralysie des jambes à cette époque, mais se sentait faible. Après un an, il avait récupéré sa vigueur d'autrefois. Pas d'autres maladies; n'est pas très sûr de ne pas avoir eu de maladies vénériennes. Marié à trente-cinq ans, deux enfants bien portants.

Début du tabes il y a trois ans par des douleurs fulgurantes, partant du gros orteil de chaque pied. Deux ans auparavant, sa vue avait commencé à baisser. Depuis plus de quinze ans, il est sujet à de l'incontinence d'urine.

État actuel. — Cécité presque complète. L'incoordination rend la marche et la station debout impossibles sans aide. Abolition des réflexes patellaire et plantaire. Douleurs fulgurantes fréquentes et très pénibles, produisant des secousses dans les jambes et les cuisses. Elles sont, dit il, beaucoup plus fréquentes qu'autrefois. Sensibilité altérée avec retard. Notion de position diminuée. Pas d'atrophie dans les membres inférieurs, dont la musculature est bien développée et vigoureuse.

Membres supérieurs. Peu d'ataxie et sensibilité peu altérée. Atrophie très prononcée des deux *thénars*, principalement à droite, et portant surtout sur les muscles court *abducteur* et *opposant*. Main simienne très nette à droite, un peu moins accusée à gauche. *Interosseux* légèrement atrophiés. Début de griffe cubitale dans les deux mains. Le groupe *épitrochléen* de chaque avant-bras est notablement atrophié. Pas de contractions fibrillaires. Langue intacte.

Contractilité électrique. Chariot. Méthode polaire. Minimum d'excitation = 10 cent. 5.

Thénar droit = 6 centimètres. Fléchisseurs avant-bras droit = 8 cent. 5.

Thénar gauche = 6 cent. 5. Fléchisseurs avant-bras gauche = 8 cent. 5.

Courants galvaniques. Fléchisseurs avant-bras droit à 3ma, NFC > PFC. Fléchisseurs avant-bras gauche à 8ma, NFC > PFC.

Obs. XV. — *Atrophie musculaire, type Aran-Duchenne, avec intégrité des membres inférieurs, évoluant depuis deux ans chez un ataxique. Marche lente de l'atrophie. Pas de contractions fibrillaires. Altérations très prononcées de la contractilité électrique, avec augmentation considérable de la résistance. Langue intacte. Syphilis.* (Résumée.)

Bor... de Chod...., âgé de quarante-six ans, employé aux écritures, à Bicêtre depuis 1884, salle Perdiguier, n° 21.

Pas d'antécédents névropathiques. Pas d'alcoolisme. Syphilis (chancre et plaques muqueuses) à vingt-cinq ans. Excès de coït nombreux, puissance génitale anormale. A l'âge de vingt-deux ans, il pratiqua le coït 21 fois en trois jours. Affecté de la crampe des écrivains. En 1871, paralysie de la 3e paire, qui dura six semaines. Douleurs fulgurantes fortes depuis 1882, bien qu'il ait eu déjà, auparavant, des douleurs analogues. Peu après, début de l'incoordination.

État actuel le 7 novembre 1887. — Malade instruit, à intelligence vive, prolixe dans sa conversation.

Ataxie motrice extrême des membres inférieurs, le malade ne peut marcher que dans son chariot, qui le soutient sous les aisselles. Signe de Romberg très accusé. Notion de position des membres, abolie aux membres inférieurs, très diminuée aux membres supérieurs. La sensibilité tactile est peu touchée, la sensibilité à la douleur et à la température le sont au contraire beaucoup, et davantage aux membres inférieurs. Retard dans la transmission. A la face la sensibilité est intacte.

Fig. 11. — Main droite de B. de C. (Dessin fait d'après une photographie.)

Abolition du réflexe patellaire. Pas trace d'atrophie dans les membres inférieurs qui sont très vigoureux. Pas de déformation des pieds.

Membres supérieurs. Incoordination légère. Atrophie marquée du *thénar* de la main droite, avec main simienne commençante. A gauche le court *abducteur* du thénar n'est pas nettement atrophié (fig. 11). Interosseux et autres muscles des membres supérieurs normaux. Langue intacte. Vue. Paralysie double de la 3e paire de chaque côté (blépharoptose avec strabisme divergent bilatéral). A gauche, mydriase sans aucune réaction, à droite signe d'Argyll-Robertson. Papilles normales à l'ophtalmoscope. L'atrophie du thénar de la main droite, dit le malade, remonte à un an.

État actuel le 4 mai 1888. — L'atrophie du *thénar* droit a augmenté, le court *abducteur* et l'*opposant* ont disparu, l'*abducteur* et le *court fléchisseur* sont moins pris. Le premier *interosseux* dorsal droit s'est atrophié depuis l'an dernier, ainsi que l'*hypothénar*. Les autres interosseux paraissent normaux et ont conservé leurs fonctions. Main simienne très accentuée. Pas de griffe. A gauche l'atrophie du *thénar* a également progressé, et le *court abducteur* est nettement atrophié. Pas de main simienne. Pas de contractions fibrillaires. Les autres muscles des membres supérieurs et inférieurs ont leur volume normal et sont très vigoureux. Pas de déformation des pieds. Langue intacte.

Contractilité électrique. Courants faradiques. Chariot. Méthode polaire. Minimum = 10 cent. 5.

Thénar droit. Court abducteur et opposant = 6 centimètres.

Thénar gauche. Court abducteur et opposant = 7 cent. 5.

Premier interosseux dorsal, à droite = 6 cent. 5, à gauche = 10 centimètres.

Courants galvaniques. Méthode polaire, galvanomètre apériodique. Avec toute la batterie (48 éléments) on ne peut obtenir aucune contraction dans les thénars, soit avec NFC, soit avec PFC. Un courant aussi intense, accusant chez l'homme sain 25ma au galvanomètre, et produisant des contractions extrêmement fortes, non seulement ne détermine dans les thénars du malade aucune contraction, mais encore n'indique au galvanomètre que 3ma. Par suite de causes inconnues, la résistance chez ce malade est extrêmement augmentée.

Obs. XVI. — *Atrophie musculaire du groupe cubital des avant-bras, type anti-brachial, chez un ataxique. — Intégrité des autres muscles. Diminution de la contractilité électrique. Pas de contractions fibrillaires. Intégrité de la langue. Marche lente de l'atrophie. Pas de syphilis.*

Jarr...., âgé de cinquante et un ans, maçon, à Bicêtre depuis 1880, salle Perdiguier, n° 19. Pas d'antécédents névropathiques héréditaires ou personnels. Pas de rhumatisme. Pas d'alcoolisme. Pas de traumatisme. Jamais aucune maladie vénérienne. Fièvres intermittentes à l'âge de douze ans, puis plus tard comme soldat en Algérie.

Début du tabes à l'âge de vingt-six ans, par une crise de douleurs fulgurantes, qui dura vingt-quatre heures. Pendant huit ans ensuite, aucun symptôme. Il se maria à vingt-huit ans et eut 8 enfants, dont 4 sont morts en bas âge. En 1870, réapparition des douleurs fulgurantes, qui ont progressé jusqu'à aujourd'hui comme intensité. Début de l'incoordination trois ans après, à l'âge de trente-six ans. Crises gastriques en 1880.

État actuel le 4 novembre 1887. — Incoordination marquée des membres inférieurs, le malade ne peut marcher qu'avec une canne et en talonnant. Signe de Romberg très accusé. Notion de position des membres disparue. Pas de réflexe patellaire ni plantaire. Troubles marqués de la sensibilité, avec retard pour la douleur et la température. La musculature des membres inférieurs est intacte.

Membres supérieurs. Atrophie musculaire très prononcée du groupe cubital des avant-bras, un peu plus marquée à droite qu'à gauche; la force musculaire des fléchisseurs, dans l'acte de serrer la main, est presque nulle. Pas de contractions fibrillaires. Les extenseurs du poignet et des doigts paraissent normaux. Les thénars ne sont pas atrophiés, et leurs mouvements sont conservés; l'abduction du pouce, toutefois, est affaiblie. Interosseux amaigris, mais fonctionnant normalement. Langue intacte. Les autres muscles des membres supérieurs sont normaux, comme volume et force. L'ataxie et les troubles de la sensibilité sont peu accusés aux membres supérieurs. Papilles inégales. A gauche, mydriase légère. Pas de chute des paupières. Signe d'Argyll-Robertson.

État actuel le 4 mai 1888. — L'atrophie a un peu progressé dans le groupe cubital de chaque avant-bras, depuis l'an dernier. Les autres

muscles sont dans le même état. Aujourd'hui, le malade ne peut plus tenir sa canne de la main droite, car la force des fléchisseurs, dans l'acte de serrer la main par exemple, est nulle à droite. A gauche elle est presque nulle.

État de la contractilité électrique. Contractilité faradique. Chariot, minimum d'excitation = 10 cent. 5.

Groupe cubital de l'avant-bras droit = 8 centimètres, de l'avant-bras gauche = 8 cent. 5. Thénar droit = 10 cent. 5, gauche = 10 cent. 5.

Courants galvaniques, galvanomètre apériodique. Dans le groupe cubital de chaque côté, à 1ma, NFC > PFC.

Obs. XVII. — *Atrophie musculaire des membres supérieurs, type Aran-Duchenne au début, avec intégrité des membres inférieurs chez un ataxique fruste, aveugle. Pas de contractions fibrillaires. Diminution de la contractilité faradique. Intégrité de la langue. Syphilis.*

P..., soixante ans, charretier, à Bicêtre depuis 1885, salle Valentin, lit n° 59. *Antécédents héréditaires.* — Pas d'affections nerveuses dans la famille. *Antécédents personnels.* — Syphilis en 1873 (chancre et plaques muqueuses).

Début du tabes en 1873, par douleurs fulgurantes. Il y a trois ans, faiblesse de la vue, amenant, au bout d'un an, une cécité complète. Les douleurs fulgurantes ont persisté avec les mêmes caractères, depuis que le malade est aveugle. Pas de douleurs dans les bras.

État actuel le 16 décembre 1887. — Malade maigre, mais encore assez vigoureux. Cécité absolue, vue complètement abolie. A l'ophtalmoscope, atrophie blanche des deux papilles avec excavation. Pas de strabisme. Paupières peut-être un peu tombantes.

Atrophie musculaire très nette du court *abducteur* de chaque thénar, plus prononcée à droite. Pas d'atrophie dans les autres muscles du corps. Pas de déformation des orteils. Intégrité de la langue. Abolition des réflexes patellaire et plantaire. Sens musculaire et notion de position des membres conservés. Pas trace d'ataxie des membres inférieurs et supérieurs; le malade marche comme un aveugle. Sensibilité tactile, un peu touchée aux membres inférieurs; retard très net dans la transmission de la sensibilité douloureuse. Sensibilité à la chaleur diminuée aux jambes avec retard, et augmentée pour le froid sans retard.

Examen électrique, appareil à chariot, minimum d'excitation = 11 centimètres. Thénar droit = 7 centimètres. Thénar gauche = 8 centimètres.

Obs. XVIII. — *Atrophie musculaire progressive, type Aran-Duchenne, avec participation des membres inférieurs et griffe des orteils, évoluant depuis trois ans chez un tabétique. Marche lente de l'atrophie. Intégrité de la langue. Ataxie très prononcée avec troubles de la sensibilité. Abolition du réflexe patellaire. Syphilis.*

Calmet..., âgé de soixante ans, serrurier, entré à Bicêtre le 7 février 1888, salle Laënnec, lit n° 19.

Pas d'antécédents névropathiques. Chancre et plaques muqueuses à

vingt-cinq ans. Excès alcooliques de vingt-cinq à quarante. Sur huit enfants qu'il eut de son mariage, les deux premiers, nés avant qu'il fût syphilitique, sont vivants et bien portants, cinq autres sont morts en bas âge, et le sixième est vivant, mais chétif. Pas d'intoxication saturnine.

Début du tabes il y a six ans, par de la diplopie et du ptosis de la paupière gauche. En 1885, douleurs fulgurantes, et peu après début de l'incoordination. Il fit alors un séjour à l'hôpital Necker; à sa sortie il remarqua que ses membres commençaient à s'atrophier, et l'atrophie continua toujours à augmenter. En 1887, apparition d'un tremblement rythmé des membres supérieurs et de la tête.

État actuel le 9 février. — Ataxie locomotrice très prononcée des membres inférieurs. La station debout et la marche sont très difficiles. Signe de Romberg très marqué. Myosis avec signe d'Argyll-Robertson. Aux membres supérieurs, très peu d'ataxie.

Atrophie musculaire disposée comme suit : Aux membres supérieurs, atrophie excessive du *thénar* de chaque main. A droite, le premier *interosseux* dorsal est très atrophié. Aux avant-bras, les muscles *épitrochléens* de chaque côté, un peu plus toutefois à droite qu'à gauche, sont très atrophiés. Les bras et les épaules paraissent intacts. Aux membres inférieurs, les pieds sont en équinisme avec flexion plantaire des orteils, du pouce surtout. Cette déformation des orteils est fixe, et ne peut être réduite par les mouvements passifs. Les *muscles des jambes* sont extrêmement atrophiés, *ceux des cuisses* le sont également, mais à un moindre degré. Les *thénars* des deux pieds sont très atrophiés. La force musculaire est très diminuée dans les membres inférieurs, ainsi que dans les muscles des avant-bras. Dynamomètre, main gauche 19°, main droite 12°. Pas de contractions fibrillaires. Abolition du réflexe patellaire. Contraction idio-musculaire très faible dans les muscles atrophiés. Les muscles de la langue, du pharynx et du larynx sont intacts.

Sensibilité. Aux membres inférieurs, retard notable dans la transmission des impressions douloureuses, d'autant plus marqué qu'on s'éloigne plus de la racine du membre. Sensibilité au contact abolie, sauf au niveau de la partie supérieure des cuisses, où le contact produit une impression douloureuse. Sensibilité à la chaleur et au froid, pervertie avec retard notable.

Sens musculaire. Le malade ne perçoit pas des différences de poids placés dans ses mains au-dessous de 500 grammes. Il ne sait pas, les yeux fermés, où se trouvent ses membres inférieurs. Aux membres supérieurs, la sensibilité est très peu touchée.

Contractilité électrique. Courants faradiques. Chariot. Méthode polaire.

Thénar main droite = 4 cent. Main gauche = 5 cent. Fléchisseurs du poignet et des doigts à gauche = 6 cent., à droite = 6 cent. 5.

Jambe, région antéro-externe gauche = 4 centimètres, droite = 5 centimètres.

Courants galvaniques. Jambe gauche, extenseurs, à 14ma NFC > PFC.

Mort de pneumonie le 29 mars. Autopsie impossible par suite d'opposition de la famille.

Obs. XIX. — *Atrophie musculaire des muscles des pieds chez un tabétique. Griffe des orteils, par atrophie des interosseux, avec conservation de l'extenseur commun des orteils. Intégrité des membres supérieurs et de la langue. Pas de contractions fibrillaires. Diminution de la contractilité faradique. Maux perforants guéris. Pas de syphilis.*

Le nommé V..., âgé de cinquante-six ans, commissionnaire, entre à Bicêtre le 16 décembre 1887, salle Devillas, lit n° 19.

Enfant naturel. Marié, quatre enfants bien portants. *Antécédents personnels.* Pas de syphilis, pas de rhumatisme, pas de traumatismes, légers excès alcooliques. Début du tabes en 1877, par des douleurs fulgurantes, dans les membres inférieurs, à la suite d'un refroidissement. Depuis deux ans, difficulté de la marche. Pas de troubles de la vue. Cicatrices de maux perforants aux deux pieds.

État actuel. — Malade maigre, d'aspect chétif. Incoordination marquée des membres inférieurs, mais permettant la marche, qui se fait à l'aide d'une canne. Signe de Romberg. Pas de réflexe patellaire ni plantaire. Sens musculaire altéré. Membres supérieurs, pas de douleurs ni d'incoordination. Sensibilité des membres inférieurs très peu altérée, presque normale pour le tact, diminuée légèrement et retardée pour la douleur. Perversion notable de la sensibilité thermique. Incontinence d'urine. Vue assez bonne. Mydriase intense, surtout à gauche.

Le système musculaire en général est amaigri, les mains ne sont pas déformées. Les pieds au contraire présentent les déformations suivantes : Très léger degré d'équinisme. Pas de varus. La flexion dorsale du pied se fait très bien; elle est directe; les tendons des muscles jambier antérieur et extenseurs des orteils se dessinent sous la peau, au niveau du cou-de-pied et de la face dorsale.

Les orteils présentent la griffe suivante, laquelle s'exagère à l'occasion des mouvements volontaires : les premières phalanges des quatre derniers orteils sont en flexion dorsale sur les métatarsiens. Les deuxièmes et troisièmes phalanges fortement fléchies sur la plante.

Le gros orteil présente une attitude particulière, qui n'est pas habituelle dans la déformation des pieds chez les tabétiques, et qui est causée peut-être par d'anciens maux plantaires, qui furent curés il y a quelques années. — La phalange basale est étendue sur le métatarsien, la phalange unguéale étendue sur la première phalange. Tout le gros orteil a subi une inclinaison latérale externe, et tend à se loger sous le deuxième orteil.

Atrophie très nette des deux *thénars* des pieds. Tous les mouvements sont possibles, les articulations sont souples et les attitudes vicieuses peuvent être effacées. Seule la griffe du deuxième orteil droit est fixe, et ne peut être effacée. Peut-être faut-il incriminer ici également l'existence antérieure d'un mal perforant profond, dont le curage fut largement fait.

Contractilité faradique. — Thénar du pied droit = 4 centimètres, thénar du pied gauche = 4 cent. 5. Région antéro-externe des deux jambes = 9 centimètres.

III

Bien que l'atrophie musculaire, au cours du tabes, ait été signalée par un assez grand nombre d'auteurs, comme on a pu le voir dans l'historique qui est en tête de ce travail, la symptomatologie et l'évolution de cette affection, pas plus du reste que son anatomie et sa physiologie pathologiques, n'ont encore été l'objet d'un travail d'ensemble.

Voyons, d'après les observations précédentes, quels sont les caractères cliniques qu'elle présente, quel est son mode de début, quels sont les muscles dans lesquels elle se localise de préférence, quelle est la manière dont elle évolue, enfin quelle est l'époque du tabes à laquelle elle fait son apparition.

Tout d'abord (et en ceci l'atrophie que j'étudie actuellement ressemble en tous points à une atrophie de cause myopathique ou myélopathique), l'atrophie musculaire tabétique débute silencieusement et d'une façon lente. Pendant longtemps, les malades mettent sur le compte de l'amaigrissement, la diminution du volume de leurs muscles, puis un beau jour, la lésion ayant continué à progresser, les déformations et les attitudes vicieuses se produisent, ne laissant aucun doute sur la nature de l'affection.

On peut, pour la commodité de la description, décrire deux modes de début à l'atrophie musculaire tabétique, à savoir un début par les extrémités des membres, et un autre beaucoup moins fréquemment observé que le précédent, et dans lequel l'atrophie apparaît d'abord, soit dans les muscles de la continuité des membres, soit dans les muscles du tronc.

Le début par les extrémités est pour ainsi dire la règle, et, d'après mes observations, le début par les extrémités inférieures (obs. II, III, IV, V, VII, IX, XII, XIII, XIX) semble être un peu plus fréquent que celui par les extrémités supérieures (obs. I, VI, X, XIV, XV, XVII, XVIII).

Parfois les muscles des quatre extrémités se prennent presque au même moment (obs. VIII, XI). D'autres fois, les extrémités supérieures sont seules atteintes pendant un temps très long, les membres inférieurs restant indemnes (obs. XIV, XV, XVII). Enfin, il est tout à fait exceptionnel d'observer le début par les muscles du tronc ou de la continuité des membres (obs. II, type *scapulo-huméral*) et (obs. XVI, *type anti-brachial*) par atrophie du groupe épitrochléen des avant-bras.

Lorsque l'atrophie débute par les membres inférieurs, elle se localise tout d'abord dans les petits muscles du pied, et se traduit bientôt

par des déformations spéciales, conséquence de l'atrophie des muscles des éminences thénar et hypothénar, des interosseux et du pédieux. Cette atrophie des petits muscles du pied n'a encore été signalée, que je sache, par aucun des auteurs qui ont rapporté des observations d'atrophie musculaire tabétique. Elle est cependant d'une importance capitale, car c'est d'elle que dépendent les principales modifications que l'on observe en pareil cas dans les extrémités inférieures.

Ce n'est que plus tard, et lorsque l'affection dure déjà depuis longtemps, que l'on observe cette déformation complète du pied, signalée et bien décrite pour la première fois par Cruveilhier, observée depuis par Foucart, Leyden, Bernhardt, et que M. Joffroy [1] a désignée récemment sous le nom de pied bot tabétique.

Disons de suite qu'au point de vue clinique, comme au point de vue anatomique, on peut diviser la déformation des pieds des tabétiques en deux grandes catégories. Dans l'une, les attitudes vicieuses ne sont pas fixes, les articulations sont mobiles, souples, tous les mouvements passifs sont possibles, et les mouvements actifs se font au prorata de l'atrophie musculaire.

Dans l'autre, au contraire, le pied se trouve fixé dans une attitude vicieuse, les mouvements actifs sont très limités, les mouvements passifs nuls ou à peu près, la déformation en un mot est fixe et ne peut être corrigée.

Dans le premier cas, elle relève d'une atrophie musculaire pure et simple; elle est *flasque* comme toute déformation due à cette même cause. Dans le second cas, à l'atrophie s'ajoute un élément nouveau, ce sont des *rétractions musculaires et aponévrotiques*, et la déformation alors est *fixe*.

Quelle que soit la catégorie à laquelle appartienne la déformation, celle-ci débute par une atrophie des petits muscles du pied, en particulier des interosseux, et des muscles qui actionnent le gros orteil, imprimant aux orteils une attitude spéciale. Bien que l'atrophie atteigne, en général, indifféremment tous les petits muscles du pied, il est cependant aisé de comprendre qu'elle semble surtout débuter et semble en tout cas prédominante, dans les groupes musculaires superficiellement situés et accessibles à l'exploration. Aussi, la dépression des espaces interosseux à la face dorsale du pied, et surtout l'effacement de la saillie du thénar, laquelle se trouve, dans la majorité des cas, remplacée par un véritable méplat occupant le bord

1. A. Joffroy, Du pied bot tabétique. *Soc. méd. des Hôp. de Paris*, 1885, p. 345 et 446.

interne du creux plantaire, comptent-ils parmi les premiers signes qui attirent l'attention de l'observateur.

Les orteils présentent une attitude spéciale, souvent caractéristique : les premières phalanges de tous les orteils sont en extension, voire en hyperextension, dans leurs articulations métatarso-pha-

Fig. 12. — Pied droit de Magn..., obs. XIII, p. 75.
(Dessin fait par Mlle A.-E. Klumpke, d'après une photographie.)

langiennes (voy. fig. 12 et 14). Les deuxièmes et troisièmes phalanges sont en flexion plantaire plus ou moins prononcée, et cette flexion se réduit souvent pour les quatre derniers orteils à une simple courbure plantaire, la courbure s'accusant à mesure que l'on se rapproche du gros orteil. Ici il existe une véritable flexion plantaire du gros orteil, dans ses articulations métatarso-phalangienne et inter-phalangienne (voy. fig. 13). Du reste, on comprend aisément

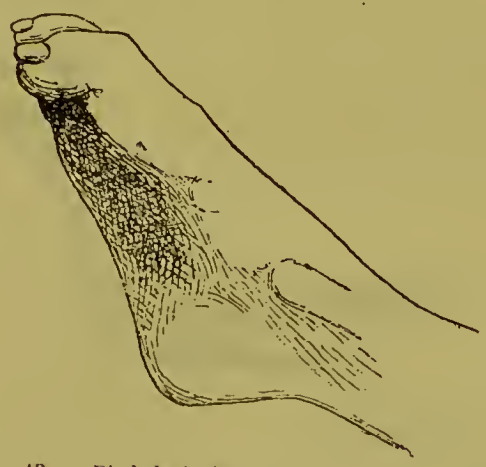

Fig. 13. — Pied droit de Trat... (Obs. VIII, p. 64.)

que les déformations soient surtout prédominantes au gros orteil étant donnés le nombre et le volume des muscles qui actionnent cet orteil.

Pendant la période d'atrophie simple — lorsque l'ataxie des membres inférieurs n'est pas encore très prononcée, que le malade est encore jusqu'à un certain degré maître de ses mouvements, — les mouvements qu'il exécute se font au prorata de l'atrophie. En

général, le malade peut imprimer à ses orteils quelques mouvements de flexion, et de très légers mouvements d'extension des phalangines et phalangettes; les mouvements d'abduction et d'ad-

Fig. 14. — Pied de Fav... (obs. XI) à l'état de repos.

duction des orteils, en particulier du gros orteil, sont très limités. On m'objectera que ces mouvements le sont souvent, chez des sujets sains à orteils courts; aussi je n'y insiste pas, ne voulant

Fig. 15. — Pied de Fav... (obs. XI) pendant le mouvement.

retenir que l'adduction difficile, voire impossible du gros orteil, par suite de l'atrophie du thénar.

Chez quelques malades (Magn..., obs. XIII, fig. 12, Fav..., obs. XI, fig. 14 et 15) on voit apparaître, pendant les mouvements actifs, une attitude spéciale, caractéristique, très importante à étudier au point de vue de la localisation de l'atrophie, et que l'on peut à bon droit désigner sous le nom de *griffe des orteils par atrophie des interosseux*. Elle est, en effet, un signe indiscutable de l'atrophie des

interosseux et de la conservation des muscles longs des orteils : extenseurs et fléchisseurs communs des orteils et propres du gros orteil. Les deuxièmes et troisièmes phalanges des orteils sont en flexion plantaire exagérée, les premières phalanges en flexion dorsale dans leurs articulations métatarso-phalangiennes (voy. fig. 15). Le redressement dorsal des premières phalanges est produit par la contraction des extenseurs communs des orteils et du pédieux, dont les tendons se dessinent nettement sous la peau, — la flexion des

Fig. 16.

2e et 3e phalanges par la contraction des longs et courts fléchisseurs des orteils [1].

A l'état normal chez les sujets sains, il est assez difficile de dissocier les mouvements des différents muscles des orteils. Cependant, lorsque les muscles sont volumineux, et surtout lorsque les orteils sont longs et déliés, on peut arriver à obtenir volontairement une griffe très analogue sinon identique à celle de Fav..., figure 15. Le dessin précédent (fig. 16), qui représente, d'après une photographie, la griffe que j'ai obtenue sur moi-même, par la contraction des muscles longs précédemment cités, ressemble extrêmement à celle du malade de l'observation XI (fig. 15) : cette dernière ne s'en distingue que par la flexion plantaire de la première phalange du gros orteil.

Lorsque chez les malades dont nous venons de parler, on explore la plante du pied soit pendant les mouvements, soit pendant la production de la griffe, on sent se tendre, près du bord interne du pied,

1. L'action des interosseux du pied, on le sait, est — comme Duchenne l'a démontré et comme il est facile de s'en assurer en électrisant ces muscles, en particulier chez les enfants — identique à celle des interosseux de la main : ils fléchissent les premières phalanges et étendent les deux autres. Il n'existe à ce point de vue entre le pied et la main qu'une seule différence, c'est que la flexion plantaire des premières phalanges des orteils est loin d'atteindre le degré de flexion observée à la main, elle ne va généralement guère au delà d'un très léger degré de flexion plantaire.

une corde résistante étendue du gros orteil au calcanéum : ce n'est autre chose que le bord interne de l'aponévrose plantaire, qui devient, chez ces malades, plus appréciable qu'à l'état normal, par suite même de l'atrophie du thénar. Cette corde n'a, à cette période, rien de pathologique, et il est aisé de la produire chez des sujets sains, mais peu musclés, lorsqu'on s'oppose chez eux à la production de certains mouvements des orteils, en particulier à la flexion plantaire du gros orteil.

La flexion plantaire des orteils et la griffe pendant les mouvements relèvent, comme je viens de le dire, de l'atrophie des interosseux ; les muscles extenseurs commun et propre des orteils, long

Fig. 17. — Pied gauche de Fév...., obs. I, p. 12. (Dessin fait par M. Sollier, interne du service, d'après une photographie.)

et court fléchisseurs étant conservés. Elle constitue, avec l'abolition plus ou moins complète des mouvements d'adduction du gros orteil, le premier degré de l'atrophie musculaire tabétique des membres inférieurs, premier degré qui jusqu'ici a passé inaperçu.

Dans ce premier degré de la déformation, on n'observe pas d'équinisme. Dans le décubitus dorsal, comme dans la station assise les jambes pendantes, l'axe de la jambe fait avec l'axe du pied un angle dont l'ouverture reste dans les limites physiologiques. La flexion dorsale du pied est possible, elle est directe dans la majorité des cas, se fait dans les limites normales et s'accompagne souvent de l'attitude particulière, la griffe par atrophie des interosseux. (Voy. fig. 15, Fav..., obs. XI.)

Plus tard, on voit l'atrophie s'étendre aux muscles de la jambe, en particulier au groupe antéro-externe, où elle envahit surtout les péroniers et les extenseurs, épargnant pendant quelque temps le jambier antérieur. Alors se surajoute à la griffe des orteils, l'attitude vicieuse signalée par Cruveilhier, ainsi que par tous les auteurs qui, depuis lui, ont rapporté des observations d'atrophie musculaire tabétique, à savoir l'*équinisme du pied*, s'accompagnant généralement

d'un certain degré de *varus*. Le pied est alors étendu sur la jambe, le bord interne relevé, le bord externe abaissé; il s'y joint en général un certain degré d'adduction du pied. L'équinisme peut être tel que l'axe de la jambe semble se continuer avec l'axe du pied.

L'atrophie des extenseurs modifie un peu la griffe des orteils. Les premières phalanges s'étendent davantage sur le métatarse. La flexion plantaire s'accuse encore, pour les 2e et 3e phalanges. L'attitude du gros orteil est caractéristique; il est fortement fléchi sur la plante du pied, dans ses articulations phalangiennes et surtout métatarso-phalangiennes; la flexion peut aller jusqu'à l'angle droit, et déterminer à la face dorsale du pied une saillie angulaire. (Voy. fig. 17, Cart..., fig. 19, Allav..., fig. 20.)

Le malade n'exécute plus tous les mouvements; la flexion dorsale du pied s'obtient encore, quoique difficilement, mais elle n'est que rarement directe, et s'accompagne d'un degré plus ou moins prononcé d'adduction et de rotation interne du pied, par suite de la conservation relative du jambier antérieur. Les mouvements des orteils sont peu accusés, et ne tendent qu'à exagérer la griffe. Le méplat de la face interne du pied (atrophie du thénar) s'accentue; la flexion dorsale du gros orteil est impossible (atrophie de l'extenseur propre, du pédieux).

Les mouvements passifs sont encore possibles; les articulations sont mobiles, souples; les attitudes vicieuses appartiennent, en un mot, aux attitudes *flasques*.

Griffe des orteils, flexion plantaire exagérée du gros orteil, pied bot varus équin, conservation de tous les mouvements passifs : voici donc en résumé ce qui caractérise, pendant un certain temps, la déformation des pieds dans le tabes.

Après un temps plus ou moins long, survient un nouvel élément : des *rétractions musculaires et aponévrotiques* se produisent. Les mouvements actifs se limitent de plus en plus, les mouvements passifs disparaissent, les attitudes vicieuses deviennent fixes, rigides; elles persistent et quelquefois s'accentuent, jusqu'à la mort du malade, et se retrouvent telles sur la table d'amphithéâtre. Ces rétractions musculo-aponévrotiques peuvent survenir à n'importe quel degré de la déformation des pieds. Il n'est pas rare de les observer, alors que la griffe des orteils existe seule, alors que le malade ne présente pas trace d'équinisme. Ce fait montre bien que l'équinisme n'est pas, comme le veulent certains auteurs, un symptôme de début de l'atrophie musculaire des membres inférieurs dans le tabes; il est en effet toujours précédé, pendant un temps plus ou moins long, de la flexion plantaire des orteils et de la griffe

par atrophie des interosseux. Le malade de l'observation XII en est un très bel exemple. Chez ce malade, les orteils sont maintenus dans leurs attitudes vicieuses, par des rétractions musculo-aponévrotiques très prononcées; il n'existe pas d'équinisme, tout au plus existe-t-il un léger degré de varus; la flexion dorsale du pied se fait presque dans les limites physiologiques, et cependant les mouvements des orteils sont très limités, et nuls pour le gros orteil.

Les orteils fixés par des rétractions peuvent présenter deux variétés d'attitudes. Dans l'immense majorité des cas, pour ne pas dire toujours, le gros orteil est en flexion plantaire exagérée, non seulement dans son articulation métatarso-phalangienne, dont la flexion peut être extrême et déterminer à la face dorsale du pied

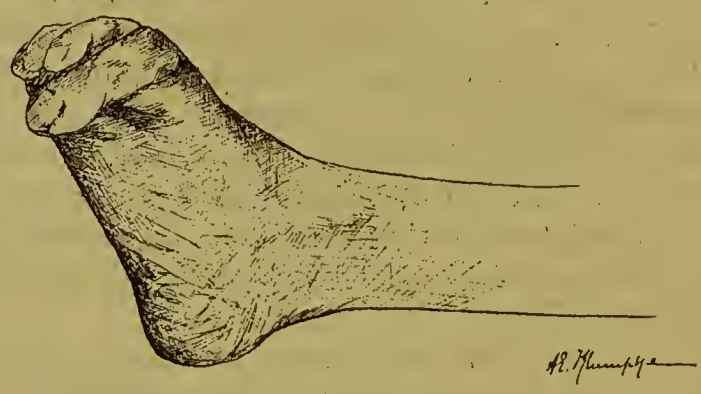

Fig. 18. — Pied droit de Fill... (Obs. XII, p. 73.)

une saillie angulaire, mais aussi dans son articulation inter-phalangienne; il ne peut être redressé et, pendant les tentatives de redressement, on sent, à la partie interne de la plante du pied, la corde résistante de l'aponévrose plantaire rétractée. Le creux plantaire paraît allongé dans le sens antéro-postérieur; il se confond, en avant, au niveau du talon antérieur, avec une dépression plus ou moins profonde, où viennent converger tous les plis de flexion des orteils, fléchis dans leurs articulations métatarso-phalangiennes. Toutefois il n'existe pas ici de *pied creux* véritable.

En général, les quatre derniers orteils sont étendus ou légèrement fléchis sur la plante dans leurs articulations métatarso-phalangiennes, et toujours fléchis dans leurs articulations phalangiennes. Par les mouvements passifs, on ne parvient pas à effacer cette griffe. (Voy. fig. 19.)

C'est là l'attitude la plus fréquente, la plus commune. Mais dans quelques cas, on observe une seconde variété d'attitude. La flexion du gros orteil est ici aussi constante, aussi prononcée que dans la première variété, mais les premières phalanges des quatre autres

orteils, au lieu d'être étendues dans leurs articulations métatarso-phalangiennes ou fléchies sur la plante, sont au contraire en flexion dorsale souvent très accusée sur le métatarse; les 2e et 3e phalanges étant, comme dans la première variété, en flexion plantaire (voy. fig. 20). Somme toute, ces deux variétés ne diffèrent entre

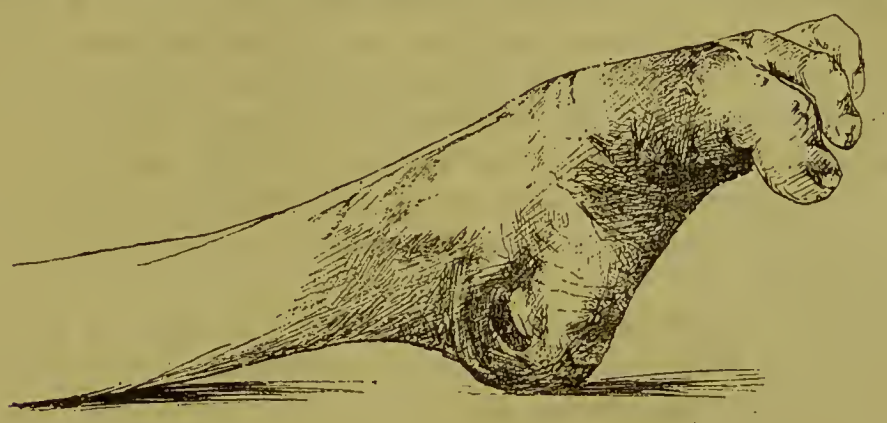

Fig. 19. — Pied gauche de Cart...., obs. VII. (Dessiné d'après une photographie.)

elles que par l'extension forcée ou la flexion dorsale des premières phalanges des quatre derniers orteils.

Lorsqu'il existe de l'équinisme du pied, et qu'il s'y ajoute des rétractions, l'extension du pied sur la jambe peut atteindre un

Fig. 20. — Pied droit d'Allav...., obs. V. (Dessin fait par Mlle A.-E. Klumpke, d'après une photographie.)

degré extrême, le tendon d'Achille est saillant, le talon relevé, le mouvement de flexion dorsale du pied impossible, alors que les mouvements passifs de latéralité sont presque normaux, et que l'on observe même quelquefois un véritable ballottement latéral.

Il est intéressant de se rendre compte des rétractions qui main-

tiennent ces attitudes vicieuses. Les autopsies que j'ai eu l'occasion de faire, m'ont démontré que les attitudes flasques relèvent d'atrophies musculaires simples, et que les interosseux, l'adducteur, le court fléchisseur, les abducteurs oblique et transverse du gros orteil, sont en général les muscles les plus atrophiés. C'est également dans la rétraction de ces derniers muscles qu'il faut chercher la cause des attitudes fixes. Dans le type vulgaire (flexion plantaire des premières phalanges de tous les orteils), la rétraction de l'aponévrose plantaire joue évidemment un certain rôle : la section de sa partie antérieure ou, dans les cas de flexion extrême, la section des adhérences qui l'unissent à la gaine des fléchisseurs, permet en général de corriger la griffe des quatre derniers orteils, et de produire tous les mouvements passifs. Mais la section de l'aponévrose plantaire n'influence que peu la flexion plantaire du gros orteil. Dans la majorité des cas même, la section des muscles adducteur et court fléchisseur du gros orteil, c'est-à-dire des muscles de l'éminence thénar, ne suffit pas pour ramener le gros orteil dans l'axe du métatarsien ; et l'extension complète, voire la flexion dorsale de la première phalange, n'est possible qu'après la section des tendons des muscles abducteurs, oblique et transverse du gros orteil. L'écartement des deux bouts tendineux sectionnés peut atteindre 4 et 5 centimètres, lorsque l'extension complète est obtenue.

L'équinisme dépend, il est aisé de s'en convaincre, de la rétraction du triceps sural; mais, sur le cadavre, la section de ce muscle ne suffit pas toujours pour obtenir un redressement complet du pied, il faut, en général, y joindre la section des péroniers latéraux et souvent celle des liens fibreux péri-articulaires.

Les dissections montrent que la flexion forcée des orteils ne tient ni à l'équinisme — car elle peut s'observer sans ce symptôme, — ni à la contraction ou à la rétraction du triceps sural. Si Duchenne (de Boulogne) a obtenu une flexion des orteils pendant l'électrisation des muscles du tendon d'Achille, cela tient évidemment à l'électrisation concomitante soit des muscles longs fléchisseurs des orteils, soit du nerf tibial postérieur. En effet, l'électrisation du triceps sural par la méthode polaire ne produit que l'extension simple du pied sans flexion concomitante des orteils.

Il est plus malaisé d'expliquer la cause de la rétraction dans la seconde attitude des orteils (flexions des premières phalanges des 4 derniers orteils; voy. fig. 20). Je suis enclin de penser qu'elle tient à la rétraction du muscle pédieux. La première idée qui vient à l'esprit, c'est qu'elle est sous la dépendance de la rétraction des muscles extenseurs des orteils; mais cette hypothèse n'est pas con-

firmée par les faits, car la flexion dorsale des orteils peut s'observer, soit dans les cas d'atrophie complète de ces muscles lorsque l'équinisme est extrême, et la flexion dorsale du pied impossible, soit encore lorsqu'il n'existe pas trace d'équinisme, et que les mouvements d'extension et de flexion de l'articulation tibio-tarsienne sont normaux, cas dans lesquels on ne peut, par conséquent, invoquer une rétraction des extenseurs.

Lorsque l'atrophie débute par les membres supérieurs, ou bien lorsqu'elle n'atteint ces derniers qu'après s'être d'abord montrée dans les membres inférieurs, c'est dans les muscles de la main qu'elle apparaît de prime abord. Ici, comme dans le type clinique, auquel on a donné le nom de type Aran-Duchenne, les muscles du thénar se prennent les premiers, et c'est dans le court abducteur du pouce que se montre d'abord l'atrophie. L'éminence thénar diminue de volume, la région occupée par ce dernier muscle présente bientôt une dépression, un méplat tout à fait caractéristique. Puis se produisent l'atrophie augmentant dans les muscles de l'éminence thénar, les déformations bien connues dans l'espèce, telles que la main simienne, par suite du changement de position du métacarpien du pouce, qui se met sur le même plan que les métacarpiens des autres doigts. La lésion s'étendant aux interosseux, la flexion et l'extension des deux dernières phalanges se font moins facilement qu'auparavant ; parfois enfin les mains se déforment en griffe cubitale.

Souvent les choses en restent là, chez beaucoup de malades l'atrophie ne dépassant pas, du moins pendant un temps assez long, les extrémités des membres. Lorsque le processus continue à évoluer, les muscles de la cuisse se prennent après ceux des jambes et du pied, de même que ceux des avant-bras et des bras se prennent après ceux de la main; lorsque les avant-bras se prennent, c'est par le groupe des muscles épitrochléens que commence l'atrophie.

Du reste, il faut bien le reconnaître, même dans les cas où l'atrophie paraît localisée uniquement et depuis longtemps, aux extrémités des membres, cette localisation est en général plus apparente que réelle, et c'est bien plus affaire de prédominance de l'atrophie que de localisation exclusive, qui fait que le plus souvent ces malades n'ont l'air de n'être atrophiques que de leurs extrémités.

En effet, les nombreux examens histologiques que j'ai pratiqués dans des cas analogues, m'ont démontré que les muscles de la racine et de la continuité des membres, bien que paraissant sains ou à peu près à l'autopsie, sont eux aussi en réalité atteints d'atrophie. Mais cette lésion des muscles, et partant la névrite qui la détermine, sont assez peu accusées à l'examen microscopique, les lésions

des nerfs et des muscles diminuant progressivement, à mesure que l'on examine des régions plus rapprochées du tronc. Ce n'est que lorsque l'atrophie existe depuis plusieurs années, que l'on peut voir, à la longue, les muscles de la racine des membres être envahis à leur tour. Tel a été le cas pour les malades des obs. I, II, III, V et VII.

Ainsi donc, l'atrophie musculaire des tabétiques a, comme principal caractère, d'être beaucoup plus marquée aux extrémités qu'à la racine des membres, et de se présenter avec l'apparence du type Aran-Duchenne, accompagné en général d'atrophie des extrémités inférieures.

Toutefois ces caractères ne sont pas d'une valeur absolue, et une topographie différente de l'atrophie peut être notée. C'est ainsi que le malade de l'obs. II, au lieu de présenter les caractères du type Aran-Duchenne, réalisait d'une façon caractéristique le type scapulo-huméral, et que, chez celui de l'obs. XVI, l'atrophie jusqu'ici a épargné les extrémités des membres, et n'existe que dans le groupe épitrochléen de chaque avant-bras. J'ajouterai enfin que si, dans la plupart des cas d'atrophie musculaire tabétique, les membres inférieurs participent à l'atrophie (j'ai montré plus haut qu'ils étaient souvent pris les premiers), la chose est loin d'être absolue, et l'atrophie peut être, pendant un temps plus ou moins long, localisée aux muscles de la main, les membres inférieurs restant indemnes (obs. XIV, XV, XVII).

Du reste, quelle que soit la localisation présentée par l'atrophie musculaire tabétique, elle affecte presque toujours un caractère général d'une certaine importance, à savoir qu'elle est le plus souvent symétrique, sinon égale des deux côtés du corps. Lorsqu'une des éminences thénars est prise d'un côté, il est rare que l'autre soit absolument normale (le cas cependant peut se rencontrer : obs. XV), et la même particularité s'observe dans l'atrophie des muscles des membres inférieurs. Les muscles homologues se prennent en général des deux côtés, sinon au même moment, du moins à un intervalle de temps peu considérable, et cette symétrie est aussi nette ici que dans les atrophies musculaires de cause myélopathique ou myopathique.

Nous venons de voir comment s'établit et où se localise l'atrophie musculaire dans le tabes; voyons maintenant quelles en sont les conséquences fonctionnelles.

Je n'ai pas à revenir sur la déformation des mains et des pieds signalée plus haut, déformations qui du reste n'ont absolument rien de caractéristique par elles-mêmes, et se retrouvent absolument semblables dans nombre d'autres circonstances. C'est ainsi qu'on peut les rencontrer dans l'atrophie musculaire myélopathique et myopathique, et au cours de névrites périphériques de causes

variées (la névrite alcoolique, entre autres), qui déterminent, comme on le sait, du côté des pieds, une déformation qui est la même que dans l'atrophie ataxique [1]. Toutes ces déformations, il me semble inutile d'y insister davantage, sont purement et uniquement des symptômes, ne portant elles-mêmes aucun caractère spécial, et partant sans valeur diagnostique.

L'impotence fonctionnelle, résultant de l'atrophie des muscles au cours du tabes, est essentiellement variable et au prorata du degré de l'atrophie. Aux membres inférieurs, elle contribue pour beaucoup, surtout par les déformations du pied qu'elle amène, à aggraver les symptômes du tabes. Si les malades pouvaient encore marcher au moment où elle se produit, ils sont plus ou moins vite, par la suite, obligés de garder continuelllement le lit, et je n'ai pas à revenir, les ayant décrits plus haut, sur les troubles fonctionnels qui sont la conséquence du pied bot varus équin, et de la griffe des orteils que l'on observe en pareil cas. Au contraire, les mouvements des jambes sur les cuisses et de ces dernières sur le bassin, se font assez facilement (incoordination à part, bien entendu), bien qu'en général ils soient limités plus ou moins dans leur force. Ce n'est que plus tard, et souvent après un temps très long, que les muscles des cuisses et du bassin, s'atrophiant à leur tour, les malades arrivent à ne pouvoir, pour ainsi dire, presque plus remuer leurs membres inférieurs. C'est là une éventualité peu commune, mais qui s'est cependant réalisée chez le malade de l'observation II.

Aux membres supérieurs, l'atrophie des muscles des mains et les déformations qui en résultent, entraînent à leur suite différents troubles fonctionnels bien connus, et tout à fait analogues à ceux qu'a décrits Duchenne (de Boulogne), dans l'atrophie musculaire progressive. Les mouvements d'abduction, d'opposition et de flexion du pouce, l'extension des deux premières phalanges des doigts, l'adduction et l'abduction de ces derniers, sont plus ou moins compromis, parfois même abolis. Les mouvements de flexion et d'extension des doigts sur la paume de la main, sont en général proportionnels à l'état de conservation des muscles de la région antérieure et postérieure de l'avant-bras, mais si l'état de la force musculaire est en général assez exactement proportionnel au degré de l'atro-

1. La même déformation des pieds se rencontre aussi dans la compression de la queue de cheval. Dans deux cas de ce genre que j'ai observés récemment dans mon service (dont un avec autopsie), la déformation des pieds était la même que chez mes tabétiques atrophiques. Après dissection, on put constater que l'atrophie des muscles des pieds et des jambes, ainsi que les rétractions fibro-musculaires, étaient les mêmes que dans l'atrophie musculaire tabétique.

phie, il ne paraît pas en être toujours absolument ainsi. C'est ainsi que chez le malade de l'obs. XVI (atrophie du groupe épitrochléen des avant-bras), la faiblesse musculaire est beaucoup plus prononcée que le volume des muscles ne le laisserait supposer. Ce n'est point un atrophique simple, c'est un atrophique paralytique [1].

Du reste, aux membres supérieurs, comme aux membres inférieurs, l'atrophie est rarement très prononcée au-dessus de l'extrémité des membres. Aux avant-bras le groupe cubital est fréquemment atrophié, les extenseurs moins souvent. Au bras et à l'épaule, l'atrophie n'apparaît que lorsque la maladie dure depuis longtemps, et y est rarement très marquée. Quant à l'atrophie des muscles du tronc, je n'en ai rencontré qu'un seul exemple (obs. II, type scapulo-huméral). Chez ce tabétique, l'atrophie des muscles des membres supérieurs était arrivée à un degré excessif, et prédominait d'une façon marquée dans les muscles des épaules et du tronc. Dans ce cas, l'impotence fonctionnelle était à peu près complète dans tous les muscles du corps, sauf ceux de l'avant-bras gauche. C'est là le seul cas d'atrophie musculaire généralisée qu'il m'ait été donné d'observer, au cours du tabes.

Chez tous mes malades, la face a toujours été respectée, et il en a été de même pour les muscles de la mastication et de la déglutition. Je n'ai jamais observé sur aucun d'eux, le moindre symptôme de paralysie labio-glosso-laryngée, et pour ce qui concerne l'état de la langue en particulier, elle ne présentait aucune trace d'atrophie chez aucun de ces malades. Du reste, l'atrophie de la langue me paraît être un symptôme rare au cours du tabes, car sur près de cent tabé-

1. Je ne veux point discuter ici, en fait de paralysies motrices que l'on peut rencontrer au cours du tabes, la nature de la paralysie radiale qui a été observée quelquefois chez ces malades, entre autres par Strumpell (*Berliner klinisch. Wochensch.*, 1888, p. 611-614), par Hoffmann, obs. IV, et par Nonne, obs. II (*loc. citato*). J'ai eu l'occasion de constater deux cas de paralysie radiale chez des tabétiques, l'un chez un tabétique atrophique (All., obs. V) et l'autre chez un tabétique non atrophique qui est actuellement dans mon service. Dans ces deux cas, le triceps était conservé, l'excitation électrique du radial au lieu d'élection était normale, tandis qu'elle était abolie au-dessus, sauf pour le triceps. Dans ces deux cas, le début avait été soudain, et il s'agissait vraisemblablement de paralysies par compression. Le premier de mes malades fut guéri au bout de trois mois, le deuxième en cinq semaines. Les cas de Hoffmann et de Nonne me paraissent analogues aux miens, celui de Strümpell est d'une interprétation plus délicate au point de vue de l'existence d'une compression, son malade, tabétique au début, ayant été pris subitement de paralysie radiale, pendant qu'il lisait son journal. Strümpell paraît disposé à admettre que l'on puisse assimiler ce fait de paralysie radiale passagère, aux paralysies transitoires des muscles de l'œil chez les tabétiques. — Depuis que ce travail a été livré à l'impression, j'ai observé une récidive de paralysie radiale, chez mon malade, à la suite d'une séance de suspension à l'aide du corset de Sayre. (Méthode de Motchoukousky, d'Odessa.) La paralysie siégeait du même côté et l'état électrique est le même que la première fois.

tiques examinés dans mon service de Bicêtre, depuis le 1er janvier 1887, je n'ai pas eu l'occasion d'en rencontrer un seul cas.

J'ajouterai enfin, pour terminer ce qui a trait à la topographie de l'atrophie musculaire dans le tabes, que je n'ai jamais vu, chez aucun de mes tabétiques, l'atrophie envahir les muscles de la respiration ou de la phonation [1].

Après avoir signalé la symétrie des lésions musculaires, il me reste à mentionner l'absence de contractions fibrillaires dans les muscles malades. Ce symptôme a constamment fait défaut chez tous mes tabétiques atrophiques. J'ajouterai toutefois que le malade de l'obs. I paraît avoir présenté autrefois cette particularité clinique, lorsqu'il était en 1856 dans le service de Piorry à la Charité. Piorry aurait, dit-il, diagnostiqué chez lui « une atrophie musculaire avec tremblements fibrillaires [2] ». Quoi qu'il en soit, chez ce malade, pas plus que chez les dix-huit autres, je n'ai jamais rencontré ce symptôme, bien que l'ayant souvent recherché, en me plaçant dans les conditions les plus favorables à sa production (exposition à l'air froid, etc.). On pourrait m'objecter de prime abord, que si les contractions fibrillaires font défaut chez ces malades, c'est parce qu'ils ont été examinés à un moment où, les muscles ayant disparu, l'affection était pour ainsi dire éteinte. A cette objection qui n'en est pas une, il est facile de répondre que, si l'absence de contractions fibrillaires s'explique facilement pour les muscles complètement atrophiés, il n'en est pas de même pour ceux où elle est encore en voie d'évolution (et l'examen histologique montre que ces derniers sont fort nombreux et, comme nous le verrons, beaucoup plus nombreux que l'examen pendant la vie ne pourrait le faire soupçonner). Du reste, les contractions fibrillaires s'observent très rarement, dans les atrophies musculaires dues à la névrite périphérique. C'est là une observation que j'ai été à même de faire plus d'une fois. Quant à la contraction idio-musculaire, elle m'a toujours paru diminuée, ou abolie, dans les muscles malades.

L'état de la contractilité électrique est le suivant. Pour les courants faradiques, l'état de la contractilité, assez exactement proportionnel au degré et à l'ancienneté de l'atrophie, variait suivant les cas, depuis la diminution jusqu'à l'abolition complète de l'excitabilité faradique. On peut dire la même chose pour l'état de la con-

1. Chez les ataxiques à crises laryngées, il n'est pas rare d'observer de l'atrophie des muscles intrinsèques du larynx. Oppenheim vient d'en rapporter plusieurs exemples avec autopsie.

2. H. Oppenheim. *Neue Beiträge zur Pathologie der Tabes dorsalis.* (*Arch. für Psych. und Nervenk.*, XX Bd, Heft I, 1888, p. 131, Taf. VI.)

tractilité galvanique : plus l'atrophie était prononcée et ancienne, plus la contractilité était diminuée. Dans plusieurs cas il fallait employer de très forts courants, 11 à 25 milliampères, pour obtenir une contraction des muscles. La diminution de la contractilité faradique et galvanique a toujours marché de pair, sauf dans un cas (obs. XV) où, avec une diminution assez notable de l'excitabilité faradique dans les muscles du thénar des deux mains, on constata une abolition complète de la contractilité galvanique, en employant les 48 éléments de l'appareil [1].

La réaction de dégénérescence partielle n'a été notée que deux fois chez mes dix-neuf malades (obs. II, extenseurs du poignet et des doigts du côté droit, et obs. X, thénar de la main droite). On sait du reste actuellement, et pour ma part j'ai eu plusieurs fois l'occasion de le constater avec M. Landouzy, que la réaction de dégénérescence peut se rencontrer dans les atrophies myopathiques. C'est là encore un de ces signes dont on a, au début, beaucoup trop exagéré la portée diagnostique. Quant à la sensibilité électrique, elle a toujours été trouvée diminuée.

Une fois que l'atrophie a commencé à se développer chez un tabétique, voyons comment elle évolue. Tout d'abord on peut dire qu'elle est par sa nature essentiellement progressive, et que cette progression se fait d'une façon très lente. Ce n'est pas par semaines ni par mois que l'on peut, en général, mesurer ses progrès, le plus souvent ce n'est guère que d'une année à l'autre. L'atrophie chez deux de mes malades évoluait depuis très longtemps (trente et un ans chez le premier, vingt ans chez le deuxième; obs. I et II), chez les autres depuis un nombre d'années moins considérable, quoique assez grand cependant chez plusieurs d'entre eux.

On peut du reste dire, d'une façon générale, que la lenteur avec laquelle se fait le développement de l'atrophie, augmente à mesure qu'elle remonte des extrémités au centre, et ce fait nous explique pourquoi on observe rarement sa généralisation. On peut cependant rencontrer cette dernière éventualité (obs. II), et, si on ne l'observe pas plus fréquemment, il est possible que cela tienne souvent à ce

1. La contractilité faradique était diminuée de moitié environ, aux thénars des deux mains. Si l'on recherchait l'état de la contractilité galvanique, on constatait qu'en employant toute la batterie (48 éléments), on ne pouvait obtenir aucune contraction dans les muscles précédents, et le galvanomètre n'accusait que 3 Ma. Or le même courant, appliqué sur l'homme sain, déterminait dans les muscles de la main des contractions excessivement fortes, et indiquait 24 Ma au galvanomètre apériodique. Chez ce malade, il y avait non seulement perte de la contractilité galvanique, *mais encore augmentation considérable de la résistance.*

que les malades succombent, avant qu'elle ait eu le temps nécessaire pour se réaliser.

Il me reste maintenant, avant d'étudier les lésions que l'on rencontre dans l'atrophie musculaire tabétique, à rechercher à quelle époque de l'ataxie elle s'observe le plus communément. Or mes observations, d'accord avec celles qui ont été publiées antérieurement, montrent que l'atrophie musculaire survient à une époque assez avancée du tabes, et lorsque l'incoordination motrice est déjà très accusée. Les malades des observations VIII, IX et XVII ont seuls fait exception à cette règle, car, dans ces deux cas, il s'agit de tabes frustes avec cécité, et sans aucune incoordination. Dans le premier de ces cas, toutefois, si l'altération des cordons postérieurs n'était pas très intense, elle était cependant fort ancienne, le malade ayant depuis plus de trente ans des douleurs fulgurantes.

L'atrophie musculaire est-elle fréquemment observée au cours du tabes? Duchenne (de Boulogne) est le seul auteur qui ait donné des chiffres à cet égard — 8 p. 100 [1]. Cette proportion me paraît être au-dessous de la réalité, car sur 95 ataxiques que j'ai observés à Bicêtre, depuis le 1er janvier 1887, je compte 19 atrophiques — 20,1 p. 100. Cette statistique prouve que l'atrophie musculaire se rencontre, au cours du tabes, beaucoup plus fréquemment qu'on ne le croirait de prime abord.

J'ai montré, plus haut, que l'atrophie musculaire des tabétiques était de nature progressive. Cette progression est-elle constante, fatale, ou bien peut-il y avoir un arrêt, définitif ou temporaire, dans la marche de la lésion? Il est difficile de se prononcer nettement à cet égard. Il ne faut pas oublier en effet qu'il s'agit, comme je viens de l'établir, d'un processus à marche très lente, et dont la lenteur augmente, à mesure qu'il attaque des muscles plus rapprochés de la racine des membres. Il importe donc de ne pas prendre pour un temps d'arrêt ce qui en réalité n'en est pas un.

Toutefois, il faut tenir compte de la nature périphérique de la lésion, et rien ne prouve que, dans certaines circonstances, l'amélioration sinon la guérison ne puissent être obtenues. A priori, la restauration complète des nerfs musculaires atrophiés dans le tabes ne semble point impossible (d'autant plus que les cellules motrices sont intactes). On sait en outre que la névrite périphérique guérit souvent d'une façon complète et définitive. En outre, l'examen histologique démontre, au sein des nerfs moteurs atrophiés, la présence, en nombre très grand, de tubes de petit calibre, qui sont très pro-

1. *Loco citato.*

bablement, pour ne pas dire plus, des nerfs en voie de régénération. Enfin on trouve également, dans les muscles très atrophiés, au milieu des gaines vides du sarcolemme et à l'intérieur de ces dernières, des éléments fusiformes, vaguement striés en travers, contenant de nombreux noyaux, et qui sont très vraisemblablement des faisceaux musculaires primitifs, en voie de régénération. Ce sont là tout autant de raisons pour admettre la possibilité de la guérison dans l'atrophie musculaire des tabétiques. Du reste dans un de ses cas, Nonne a vu une amélioration très nette se produire [1], Fischer également [2]. Pour ma part je n'ai constaté rien d'analogue chez aucun de mes malades, mais ce résultat négatif ne prouve rien dans l'espèce, beaucoup de ces cas étant très anciens et, partant, dans des conditions très peu favorables pour l'intervention thérapeutique. Il est fort possible qu'un traitement méthodique, consistant principalement dans l'électrisation des nerfs et des muscles malades, et certaines eaux minérales comme adjuvant, pourrait, dans quelques cas, donner de bons résultats et arrêter les progrès de l'atrophie, sinon la guérir.

Il est évident du reste qu'un pareil traitement devra être institué dès le début, et poursuivi pendant longtemps. Le succès ne pourra être obtenu qu'à ces conditions.

Survenant au cours de la sclérose des cordons postérieurs, l'atrophie musculaire n'est pas sans assombrir encore le pronostic de cette affection. Aux troubles causés par l'incoordination motrice, viennent en effet s'en ajouter d'autres, relevant de l'atrophie, et compliquant parfois singulièrement la situation de ces malheureux malades. Aux membres inférieurs, l'apparition de l'atrophie musculaire n'ajoute pas beaucoup, du moins dans la plupart des cas, à l'impuissance motrice des tabétiques, et cela tient à ce que, le plus souvent, ainsi que je l'ai indiqué, l'atrophie n'arrive que lorsque la marche et la station debout sont devenues, par le fait des progrès de l'affection, difficiles sinon impossibles. Aux membres supérieurs, les choses se passent d'une façon différente, l'incoordination y étant en général moins prononcée, et les malades peuvent le plus souvent s'en servir pour les usages principaux de la vie journalière. Aussi, l'atrophie des membres supérieurs paraît-elle être, à certains égards du moins, plus grave pour ces malades, que celle des membres inférieurs.

Après avoir exposé la symptomatologie de l'atrophie musculaire tabétique, il ne me paraît pas nécessaire d'insister longuement sur

1. Nonne, obs. II, *loco citato*, p. 366.
2. Fischer, *loco citato*.

son diagnostic. Les symptômes par lesquels elle se traduit, n'ont de valeur en effet que parce qu'ils évoluent chez un individu atteint de sclérose postérieure, ils n'ont rien de pathognomonique par eux-mêmes, on ne saurait trop le répéter. Il n'y a pas un pied bot tabétique, pas plus qu'il n'y a une main tabétique. La même déformation des pieds et des orteils, la même atrophie des muscles des jambes, se rencontrent dans des névrites périphériques de causes variées. La déformation des mains, l'atrophie du groupe épitrochléen des avant-bras, le type Aran-Duchenne en un mot, présentent, dans l'atrophie musculaire tabétique, les mêmes caractères cliniques que dans les atrophies musculaires de cause myélopathique. Ce sont là tout autant de symptômes, n'ayant par eux-mêmes rien de caractéristique, et partant sans valeur diagnostique absolue.

L'évolution lente, l'absence de contractions fibrillaires ont, dans l'espèce, une certaine valeur, mais dont il ne faudrait point exagérer la portée, car on peut les rencontrer dans l'atrophie myélopathique, à certaines périodes de son développement. En un mot, les symptômes précédents n'ont de valeur diagnostique que si on les rencontre chez un tabétique. Dans ce cas, on peut alors affirmer nettement que l'atrophie musculaire relève de la névrite périphérique [1].

IV

Il me reste maintenant à étudier quelles sont les lésions qui constituent l'atrophie musculaire des tabétiques, et quelle est la physiologie pathologique de cette affection. Voyons tout d'abord quelles sont les lésions que l'on constate, à l'œil nu, du côté du système musculaire.

Muscles. — A l'œil nu, les muscles atrophiés présentent une coloration jaunâtre, d'autant plus accusée que l'atrophie est elle-même plus prononcée et remonte à une époque plus éloignée. Au début, lorsque les muscles sont déjà nettement diminués de volume, la coloration jaune fait encore défaut ; ce n'est que plus tard, lorsque l'atrophie est déjà passablement avancée, que l'on commence à l'observer. Lorsque la lésion est arrivée à son maximum, les restes des muscles malades ont une coloration absolument jaune. Cette dégénérescence graisseuse, comme le démontre l'examen histologique, est uniquement due à la stéatose interstitielle.

Les lésions que l'on observe à la dissection des pieds déformés,

1. Je ne parle pas ici du diagnostic des atrophies musculaires consécutives aux arthropathies ataxiques. Il suffit de regarder les jointures pour éviter l'erreur.

sont presque toujours les mêmes chez tous les malades. Elles consistent en une atrophie, souvent extrême, des éminences thénar et hypothénar, des interosseux, du pédieux, du court fléchisseur plantaire, de l'accessoire du long fléchisseur, bref de tous les petits muscles du pied. En même temps que les muscles diminuent de volume, ils perdent leur coloration normale, et présentent une teinte qui peut varier du saumon au jaune paille. Les lésions se bornent à l'atrophie, lorsqu'on se trouve en présence du type flasque de la déformation du pied, chez les tabétiques. Les articulations sont mobiles; il n'y a pas de rétractions fibro-musculaires.

Dans le 2e type, les orteils sont fixés dans leurs attitudes vicieuses. Je rappelle encore une fois que, dans la grande majorité des cas, les quatre derniers orteils sont, à cette période, étendus dans leurs articulations métatarso-phalangiennes, et fléchis dans leurs articulations phalangiennes. Le gros orteil, au contraire, est fortement fléchi dans ses articulations phalangienne et métatarso-phalangienne. (Voy. fig. 17, 18, 19.)

En dehors de l'atrophie des muscles, toujours très prononcée, on constate des altérations du tissu fibro-tendineux de la plante du pied. L'aponévrose plantaire contracte, avec la face profonde du derme du talon antérieur, des adhérences plus intimes qu'à l'état normal. Sa face supérieure est intimement unie dans toute sa moitié antérieure, à la gaine des tendons fléchisseurs, par un tissu fibreux résistant, difficile à disséquer et criant sous le scalpel. L'adhérence de la languette interne de l'aponévrose plantaire, avec la gaine du tendon fléchisseur du gros orteil, est particulièrement intime. Cette aponévrose est fortement tendue, elle concourt, au moins en partie, à maintenir la flexion des orteils. La section, faite à sa partie antérieure, au niveau de ses adhérences aux gaines, permet en général le redressement des 2e et 3e phalanges des quatre derniers orteils [1]. Dans quelques rares cas, la section des tendons fléchisseurs devient nécessaire pour obtenir un redressement complet du côté des gros orteils.

Mais la section de la languette correspondante de l'aponévrose plantaire, et des tendons fléchisseurs du gros orteil, n'a d'influence que sur la flexion de la phalange unguéale, qui seule peut alors être redressée positivement; elle n'agit nullement sur la déformation en

1. Lorsqu'on sectionne l'aponévrose, soit à la partie moyenne, soit près de son insertion calcanéenne, on n'observe en général qu'un écartement très minime des bouts sectionnés, et la section n'exerce aucune influence sur la déformation en flexion des orteils. La raison de ce fait doit être cherchée dans les insertions multiples, que toute la face supérieure de l'aponévrose plantaire donne, dans cette région, au muscle court fléchisseur commun des orteils.

flexion de la première phalange sur le métatarsien. Cette flexion est la conséquence de l'atrophie et de la rétraction des muscles, qui s'insèrent aux deux os sésamoïdes. La section des muscles de l'éminence thénar ne suffit pas pour obtenir le redressement passif de la phalange basale; il faut y ajouter la section des muscles sésamoïdiens externes, c'est-à-dire des muscles abducteur transverse et abducteur oblique du gros orteil. Ce dernier muscle joue un rôle important dans le maintien de l'attitude vicieuse du gros orteil, car la section de son tendon est nécessaire pour permettre le redressement de la phalange basale.

L'attitude vicieuse peut être si prononcée, les rétractions si accentuées, qu'après la section des muscles sésamoïdiens, et le redressement passif de la phalange basale, on observe un écartement de 3 et même 4 centimètres, des deux bouts des tendons sectionnés.

Quant à l'équinisme du pied, on peut, comme pour la déformation des orteils, lui considérer deux périodes. Dans une première, il s'agit simplement d'une déformation par faiblesse musculaire, conséquence de l'atrophie des muscles de la région antéro-externe des jambes. A cette période, les mouvements passifs peuvent ramener le pied dans sa position normale. Plus tard il n'en est plus de même, et le pied est fixé dans son attitude vicieuse. Cette fixité de la déformation est la conséquence de la rétraction du triceps sural et des muscles sous-jacents (fléchisseurs). Ces muscles en effet, à quelque période de l'atrophie qu'on les observe, sont toujours un peu moins atrophiés que ceux de la région antéro-externe. Ils sont en outre rétractés, et c'est cette rétraction qui empêche le redressement du pied à l'aide des mouvements passifs. Pour arriver à en obtenir le redressement, il ne suffit pas sur le cadavre de sectionner le tendon d'Achille, car, dans ce cas, la déformation ne cède que partiellement, il faut encore sectionner les tendons des fléchisseurs sous-jacents.

Dans aucun de mes cas, il n'existait de lésions appréciables, soit des surfaces articulaires, soit des ligaments.

Quant à l'atrophie des mains, il me paraît inutile d'y insister au point de vue anatomo-pathologique. Ici, en effet, les attitudes vicieuses (main simienne, griffe, etc.), relèvent purement et uniquement de l'atrophie, sans aucune des rétractions fibreuses ou musculaires que l'on rencontre à la plante du pied, et que je viens d'indiquer. La couleur des muscles est d'autant plus altérée, que l'atrophie est plus avancée, et ici aussi, elle peut varier depuis la teinte saumon jusqu'à la teinte jaune paille. L'atrophie peut atteindre parfois un degré extrême et, amener une destruction complète du thénar, de l'hypothénar ainsi que des interosseux.

Au point de vue histologique, la lésion musculaire dans l'atrophie tabétique est un processus d'atrophie simple, sans dégénérescence graisseuse ou albumineuse de l'élément contractile. Dans les cas très anciens, on constate l'existence d'une pigmentation assez abondante du protoplasme musculaire, sous forme de petits grains brunâtres, disséminés à l'intérieur du sarcolemme, et dans l'intérieur du faisceau primitif lui-même.

L'atrophie du faisceau primitif est accompagnée d'une multiplication abondante des noyaux musculaires, et lorsque l'atrophie est arrivée à un degré avancé d'altération, le faisceau primitif prend souvent une apparence moniliforme, apparence qui est due, tantôt à ce que les noyaux musculaires forment de distance en distance de petits amas, qui distendent le sarcolemme à ce niveau, tantôt, et plus souvent peut-être, au fait que le protoplasma musculaire est comme sectionné de place en place, par les noyaux augmentés de volume et de nombre. La gaine du sarcolemme, vide de son contenu de substance musculaire, et contenant des noyaux en série linéaire, représente la dernière étape du processus, et l'on rencontre fréquemment des muscles qui, en entier ou seulement partiellement, sont constitués uniquement par des gaines vides. Parfois encore, mais assez rarement, on rencontre à l'intérieur des faisceaux primitifs, arrivés à un degré d'atrophie extrême, ou dans les gaines de sarcolemne vidées de leur contenu, des éléments fusiformes, ayant de 10 à 15 μ de longueur, vaguement striés, contenant dans leur intérieur de nombreux noyaux allongés, et qui sont très probablement des fibres musculaires de nouvelle formation.

L'altération des faisceaux primitifs est essentiellement diffuse dans les muscles malades; on trouve des faisceaux sains à côté d'autres extrêmement atrophiés. Ceci n'a rien de spécial dans l'espèce, car on observe le même fait dans toutes les espèces d'atrophie musculaire. Enfin, contrairement à ce que l'on rencontre, ainsi que je l'ai montré [1] dans d'autres atrophies d'origine nerveuse, on ne trouve pas, dans les muscles atrophiés des tabétiques, des faisceaux primitifs en voie d'hypertrophie.

Le tissu conjonctif ne présente que des altérations légères dans les muscles malades. Tout au plus existe-t-il un léger épaississement du périmysium internum et externum, mais il n'y a pas, à proprement parler, de sclérose véritable. Ce qui domine et de beaucoup dans les muscles très atrophiés, c'est la stéatose interstitielle qui,

1. J. Dejerine, *Sur l'existence d'une hypertrophie vraie des faisceaux primitifs, dans certaines amyotrophies d'origine nerveuse, paralysie infantile.* (*Comptes rendus et mémoires de la Société de Biologie*, 19 mars 1887.)

par son abondance, donne au muscle une teinte jaunâtre, en même temps qu'elle contribue à masquer en partie son atrophie. J'ajouterai enfin que les vaisseaux, les artérioles en particulier, ne m'ont jamais paru présenter d'altérations spéciales; l'endo- et la périartérite, constatées dans quelques cas, étant parfaitement explicables par l'âge avancé des sujets.

Ainsi donc, les lésions histologiques des muscles, dans l'atrophie tabétique, sont celles de l'atrophie simple (avec pigmentations dans les cas anciens), et stéatose interstitielle sans sclérose véritable. Arrivons maintenant à l'étude des altérations du système nerveux, dont l'examen a été pratiqué, dans chacune des neuf autopsies que j'ai rapportées précédemment. Dans chacun de ces cas, les nerfs musculaires et cutanés, les troncs nerveux, les racines médullaires et la moelle épinière ont été l'objet d'un examen minutieux.

Nerfs musculaires. — Voyons tout d'abord les altérations présentées par les nerfs musculaires, dans les thénars de pieds des malades des obs. I, II, III, IV, V, VII et IX, les nerfs étant examinés après dissociation et action de l'acide osmique et du picro-carmin [1]. Au microscope, on constate l'existence de lésions considérables, et on croirait avoir sous les yeux une préparation provenant des racines postérieures de la moelle de ces malades. Ici comme là, les tubes nerveux normaux sont excessivement rares, on ne les rencontre pas dans la proportion de un sur soixante. La préparation presque tout entière est constituée uniquement par des gaines vides, facilement reconnaissables à leurs caractères ordinaires. La seule chose qui différencie, dans ce cas, les préparations des nerfs musculaires d'avec celles provenant des racines postérieures, c'est la présence, dans les préparations de nerfs musculaires, de nombreux tubes nerveux à myéline, très grêles et pourvus d'un cylindre-axe. Ces tubes nerveux de petit calibre existent là, en nombre tout à fait hors de proportion avec ce qui a lieu à l'état normal, et il est fort probable que ces tubes minces soient des tubes nerveux en voie de régénération. C'est là une hypothèse, dont il est pour le moment impossible de faire la preuve, mais qui a pour elle bien des probabilités. J'ajouterai, en faveur de cette hypothèse, que ces tubes de petit calibre, si nombreux dans les nerfs musculaires,

1. Avant tout examen microscopique, on pouvait déjà préjuger de l'altération considérable des nerfs musculaires, en voyant combien peu l'acide osmique avait agi sur eux. Plongés, pendant vingt-quatre heures, dans une solution à 1 0/0, ils prenaient au bout de ce temps une teinte grisâtre, et tout à fait semblable à celle présentée par les racines postérieures, traitées par la même méthode.

faisaient défaut ou à peu près dans les racines postérieures, bien que ces dernières fussent tout aussi altérées que les nerfs des extrémités.

Si maintenant nous examinons de nouveaux rameaux nerveux, pris dans des muscles moins éloignés du tronc que les précédents, dans le jambier antérieur, l'extenseur commun des doigts ou le soléaire, nous trouvons ici encore des lésions considérables et de même nature, à savoir : gaines vides nombreuses, tubes de petit calibre abondants, tubes larges rares. Mais si la lésion présente les mêmes caractères histologiques que dans les nerfs du thénar, elle en diffère cependant par ce fait, qu'elle est un peu moins intense, et que les tubes normaux y sont déjà plus nombreux.

Enfin, recherche-t-on, par les mêmes procédés, l'état des nerfs dans les muscles de la cuisse, on y trouve des altérations manifestes, mais moins intenses encore que dans ceux des muscles de la jambe ; il en est de même pour les muscles fessiers, où la lésion est réduite à un degré encore moins prononcé. En résumé, la lésion des nerfs moteurs subit une atténuation progressive, à mesure que l'on remonte le long du membre.

Les choses se passent de la même façon dans les membres supérieurs que dans les inférieurs, et ici aussi, les lésions ont toujours été trouvées plus intenses, dans les muscles de la péripherie (mains) que dans les muscles de la continuité ou de la racine des membres. Je n'ai rencontré qu'une seule exception à cette règle, dans les neuf cas que j'ai examinés, c'est chez le malade de l'observation II, à type scapulo-huméral. Chez Duchamp..., la névrite musculaire avait évolué dans les membres inférieurs suivant la règle précédente, tandis que, dans les membres supérieurs, les lésions nerveuses étaient plus marquées dans les muscles des épaules et des bras, que dans ceux des avant-bras et des mains. C'est à cette prédominance de la névrite dans les muscles de la ceinture scapulaire, qu'était dû le type d'atrophie des membres supérieurs présenté par ce malade. Ce type, absolument semblable au *type scapulo-huméral*, que M. Landouzy et moi avons décrit chez les myopathiques, n'a pas été, à ma connaissance du moins, rencontré jusqu'ici dans les amyotrophies d'origine névritique.

Cette névrite des nerfs musculaires, tout comme celle des nerfs sensitifs (ainsi que nous le verrons plus loin), présente les caractères histologiques d'une névrite à évolution très lente, car les tubes présentant les caractères de la dégénérescence wallerienne, arrivée à l'une quelconque de ses périodes, y sont en nombre extrêmement restreint. Cette particularité prouve très nettement que les tubes ner-

veux ne se prennent que lentement, et l'un après l'autre, pour ainsi dire.

Du reste, rien ne prouve que la névrite motrice observée dans ces cas, procède de la même manière que la névrite parenchymateuse, en général. En outre, on peut affirmer (et de très nombreux examens histologiques me l'ont démontré) qu'il peut exister un léger degré d'atrophie musculaire (cliniquement et histologiquement constatable), lorsque les nerfs intra-musculaires sont encore presque normaux, ou ne présentent que des altérations très légères. Ainsi, chez les malades des observations V et VII, atteints d'atrophie très prononcée des membres inférieurs, suite de névrites motrices très intenses, bien que les thénars des mains fussent atteints d'atrophie au début, et peu avancée encore, il est vrai, les nerfs musculaires correspondants ne présentaient que des lésions minimes, même nulles dans un certain nombre de préparations. Ce fait est intéressant à constater, car il montre que les nerfs moteurs peuvent, dans certains cas, présenter un certain affaiblissement de leur conductibilité trophique, avant que les méthodes d'investigation dont nous disposons actuellement, nous permettent de constater des modifications dans leur structure. L'atrophie musculaire dans le tabes me paraît relever tout à fait, à son début, d'un affaiblissement de la conductibilité trophique des nerfs moteurs, pendant une période assez courte du reste, suivie bientôt de l'altération de ces derniers. C'est là un fait intéressant et à rapprocher des résultats négatifs obtenus par M. Babinski, chez certains hémiplégiques avec atrophie musculaire du côté correspondant [1]. Cet auteur, en effet, a constaté dans un cas que les nerfs musculaires, les racines antérieures et les cellules motrices étaient intacts. L'atrophie, il est vrai, n'était pas très intense, mais correspondait assez bien, comme degré de développement, à celle qui existait dans les thénars des mains des malades précédents.

Nerfs cutanés. — Chez tous les malades que j'ai autopsiés, j'ai constaté l'existence de névrites cutanées, excessivement développées chez tous, sauf chez celui de l'observation VIII (tabes fruste) où elles étaient peu accentuées.

Cette névrite cutanée présentait les caractères que j'ai assignés autrefois à la névrite cutanée tabétique, à savoir qu'elle diminuait progressivement et de bas en haut, à mesure que l'on examinait des

1. Babinski, *Atrophie musculaire d'origine cérébrale, avec intégrité des cornes antérieures de la moelle et des nerfs moteurs* (*Société de Biologie*, 20 février 1886). Depuis lors, cet auteur a recueilli deux nouvelles observations, dans lesquelles l'autopsie a donné également des résultats négatifs.

nerfs cutanés, appartenant à des points de la peau plus rapprochés de la racine des membres. Cette décroissance de la lésion, à mesure que l'on remontait le long du membre, était aussi évidente dans les membres supérieurs que dans les membres inférieurs, à une seule différence d'intensité près. En effet, la lésion nerveuse dans les nerfs cutanés des mains n'atteignait pas le degré d'intensité que l'on rencontrait dans les nerfs cutanés de la face dorsale ou palmaire des pieds.

En d'autres termes, le degré d'altération présenté par les nerfs cutanés (et ceci s'applique également aux nerfs musculaires) était toujours proportionnelle à la longueur du tronc nerveux dont on examinait les extrémités terminales. On peut, en effet, je crois, établir comme une loi dans ce genre d'altérations, que plus un tronc nerveux a de longueur (et partant plus il est éloigné de la moelle épinière), plus seront intenses les lésions qu'il présentera dans l'affection que j'étudie ici. Cette particularité, qui nous rend bien compte des symptômes cliniques, n'a du reste rien de spécial à la névrite tabétique, et se rencontre en général dans la névrite périphérique, quelle que soit la cause qui la détermine. On ne peut citer de meilleur exemple en faveur de cette manière de voir, que celui de la névrite alcoolique, où, comme je l'ai démontré dans des travaux antérieurs, les choses se passent toujours de cette façon [1].

J'ajouterai enfin, que, lorsqu'on examinait les nerfs cutanés d'une part, les nerfs musculaires d'autre part, dans le même point, on constatait toujours que la névrite cutanée était un peu plus prononcée, comme degré d'altération, que la névrite motrice, quelle que fût, du reste, l'intensité d'altération présentée par cette dernière [2]. Lorsque l'on réfléchit aux lésions des nerfs sensitifs dans les cas que je rapporte, on se demande comment les malades, porteurs de pareilles lésions, soit de l'appareil nerveux périphérique, soit des cordons postérieurs, on se demande, dis-je, comment ces malades pouvaient encore percevoir des impressions sensitives. Chez presque tous, il y avait un retard notable dans la transmission, chose banale du reste dans le tabes, mais la sensibilité à la douleur et à la température était souvent plutôt augmentée. Peut-être les tubes nerveux de petit calibre, aussi nombreux dans les nerfs sensitifs que

1. J. Dejerine, *Comptes rendus de l'Académie des sciences*. 22 octobre 1883. — Du même, *Etude sur le nervo-tabes périphérique. Arch. de Phys. norm. et path.*, 1884, p. 231-268. — Du même, *Contribution à l'étude de la névrite alcoolique, même recueil*, 1887, p. 248-264.

2. Dans la névrite cutanée, comme dans la névrite motrice, les tubes en voie d'altération étaient très rares. La lésion était constituée de la façon suivante : gaines vides excessivement nombreuses, tubes de petit calibre abondants, tubes larges très rares.

dans les nerfs moteurs, et qui sont vraisemblablement, comme je l'ai indiqué plus haut, des tubes en voie de nouvelle formation, sont-ils les principaux agents de la transmission de la sensibilité dans ces cas. On pourrait faire une hypothèse analogue au point de vue de la motilité, certains de ces malades ayant pu, jusqu'à leur mort, exécuter encore de légers mouvements à l'aide de leurs muscles atrophiés, mouvements que l'on n'aurait certes pas pu soupçonner, en ne tenant compte que de l'examen histologique des nerfs moteurs.

La décroissance progressive et de bas en haut, de la lésion des nerfs moteurs et sensitifs, démontrée par les dissociations à l'état frais, l'est également, sinon davantage, par l'examen histologique des coupes transversales des troncs nerveux. Ici en effet on voit la lésion diminuer, à mesure que l'on examine des portions plus élevées des troncs nerveux, et la différence qui existe est considérable. Dans plusieurs cas, malgré l'existence d'altérations colossales des nerfs moteurs et sensitifs des extrémités inférieures, les sciatiques, examinés à leur émergence du bassin, ne présentaient pas de lésions appréciables. Je ne les ai trouvés nettement altérés que dans trois cas (obs. I, II, VII), mais toujours infiniment moins que les nerfs périphériques, tibial antérieur, sciatique poplité interne et externe, nerfs intra-musculaires, nerfs cutanés.

En résumé, l'altération des nerfs périphériques, qu'il s'agisse de nerfs moteurs ou de nerfs sensitifs, a comme caractère principal d'être très prononcée à la périphérie, et de diminuer progressivement de bas en haut. Voyons maintenant les résultats fournis par l'examen des racines médullaires et de la moelle épinière.

Pour les racines postérieures, il n'y a pas lieu d'insister, elles présentent les lésions classiques que l'on rencontre en pareil cas, lésions arrivées, chez presque tous mes malades, à un degré d'intensité extrême. Je me propose d'insister davantage sur l'état des racines antérieures, leur étude ayant dans l'espèce une importance toute particulière.

Racines antérieures. — Ces racines ont été minutieusement examinées dans chacun de mes neuf cas, au moyen de différentes méthodes. Dissociation à l'état frais, action de l'acide osmique et du picro-carmin. Coupes après durcissement, et coloration par la méthode de Weigert ou le picro-carmin. Les coupes ont été comparées avec les dessins de coupes de racines normales que nous devons à Siemerling[1], ainsi qu'avec des coupes de racines provenant de sujets

1. Siemerling, *Untersuchung über die normalen Rückenmarkswurzeln*, Berlin, 1887.

sains. Dans quatre cas seulement (obs. I, II, III, VII), j'ai pu constater l'existence d'altérations; dans les cinq autres, l'examen a fourni des résultats ou douteux (obs. V, VI), ou négatifs (obs. IV, VIII, IX).

Dans les quatre cas avec résultat positif, il s'agissait d'atrophie musculaire évoluant depuis très longtemps (trente ans dans un cas, vingt ans dans un autre, les deux derniers depuis dix ans); voici ce que j'ai observé : Par la dissociation à l'état frais et action des réactifs ordinaires (acide osmique, etc.), il est plus facile de constater l'altération des racines, que sur les coupes transversales de la moelle durcie pratiquées après inclusion dans la celloïdine et traitées par la méthode de Weigert. Avec ce dernier procédé seulement, l'altération des racines antérieures m'aurait échappé dans ces quatre cas, ou bien l'examen n'aurait fourni que des renseignements douteux. Par la dissociation, au contraire, pratiquée un nombre considérable de fois, on pouvait constater que les racines antérieures, dans chacun de ces cas, n'étaient pas absolument saines, tout en ne présentant que des altérations très légères, et sans aucune espèce de rapport avec celles des nerfs périphériques. Gaines vides et tubes de petit calibre plus nombreux qu'à l'état physiologique, pas ou presque pas de tubes en voie d'altération, tubes larges normaux en nombre considérable, telles étaient les altérations constatées dans ces cas, altérations qui auraient pu de prime abord échapper à un examen superficiel, et qu'on ne s'attendait guère à rencontrer, étant donnée la coloration noire intense qu'avaient prise les racines sous l'influence de l'acide osmique. Il fallait en effet pour les constater faire des dissociations très fines, tube par tube pour ainsi dire, et alors on pouvait constater, surtout après coloration au picro-carmin, que les gaines vides et les tubes de petit calibre existaient en plus grand nombre qu'à l'état normal.

Particularité importante, et sur laquelle je reviendrai plus loin, dans ces deux cas où les racines antérieures présentaient de légères altérations, ces dernières étaient notablement plus faciles à constater à la région cervicale qu'à la région lombaire. Cependant dans trois de ces cas (obs. I, II, III), l'atrophie musculaire était au moins aussi marquée dans les extrémités inférieures que dans les supérieures.

Moelle épinière. — Ici, malgré le nombre considérable de coupes pratiquées dans toute la hauteur de la moelle épinière, et en particulier au niveau des renflements cervical et lombaire, il m'a été impossible, dans aucune de mes autopsies, de constater l'existence d'une altération des cellules motrices et de la substance grise antérieure.

En comparant minutieusement ces coupes avec d'autres provenant de malades tabétiques également, mais non atrophiques, il ne m'a pas été possible de constater une différence, et les cellules motrices m'ont toujours paru aussi nombreuses dans un cas que dans l'autre[1]. Le résultat a été le même, en comparant ces mêmes préparations avec d'autres provenant de sujets sains. Dans un seul de ces cas, et encore (obs. II), on pouvait, à la rigueur, sur quelques coupes du renflement cervical, discuter la question du nombre de ces éléments.

Dans ce genre de recherches (il est bon de le mentionner en passant), les causes d'erreur seront évitées facilement, à condition toutefois que l'obsession du rôle trophique de la cellule motrice ne vienne troubler l'esprit de l'observateur. Il ne faut pas oublier, en effet, que (sans parler des variations individuelles qui peuvent exister, d'un sujet à l'autre, à l'état physiologique), le nombre des cellules des cornes antérieures n'est, et ne sera jamais fixé d'une façon absolue. Pour ne parler que du renflement cervical et du renflement lombaire, le nombre de ces éléments, comme on le sait, est toujours plus considérable dans les points qui correspondent à l'origine des racines antérieures, que dans l'intervalle qui les sépare. Il ne suffit pas, pour décréter l'existence d'une altération, qu'il y ait sur une coupe huit ou dix cellules de moins que sur une autre coupe de la même région, provenant d'un sujet sain. Il faudrait, pour que la comparaison eût quelque valeur et encore, que les deux coupes portassent mathématiquement sur le même point dans les deux cas, et il faudrait en outre qu'elles eussent mathématiquement la même épaisseur. C'est pour n'avoir pas suffisamment tenu compte de ce fait, et aussi parce qu'ils ne pouvaient se résoudre à abandonner, dans certains cas, la théorie de la cellule trophique, qu'il est arrivé à plus d'un observateur de méconnaître l'existence d'une névrite périphérique, en cherchant à expliquer, par l'hypothèse de lésions cellulaires douteuses, des altérations nerveuses périphériques extrêmement développées.

V

Les résultats des neuf autopsies, exposés au cours de ce travail, ne sont point conformes à ceux obtenus dans des cas plus ou moins analogues, par les auteurs qui m'ont précédé. En effet, on regardait jusqu'ici l'atrophie musculaire tabétique comme dépendant d'une lésion médullaire, comme relevant d'une poliomyélite. Deux obser-

1. Dans plusieurs de ces cas (voy. les observations), les cellules étaient pigmentées; c'est là un fait banal et qui se rencontre fréquemment, surtout chez les gens âgés. Il n'a, en lui-même, aucune signification pathologique quelconque.

vations seulement plaidaient en faveur de cette manière de voir : à savoir, celle de MM. Charcot et Pierret et celle de Leyden. L'observation de Condoleon est loin d'être aussi probante, les altérations nerveuses périphériques indiquées par cet auteur se rapprochant beaucoup de celles que j'ai rencontrées, et, pour ce qui a trait à l'état des cellules motrices, les lésions que Condoleon dit y avoir rencontrées, sont loin d'être précises, et sa description en est peu convaincante. En tout cas, elles ne sont nullement en rapport avec l'intensité des altérations présentées par les nerfs moteurs.

Dans le cas de MM. Charcot et Pierret, on constata, à l'autopsie, une atrophie des cellules des cornes antérieures. La lésion était en foyer, avec sclérose concomitante de la substance grise, et siégeait d'un seul côté. La symptomatologie et l'évolution de l'atrophie présentaient, dans ce cas, des particularités spéciales (unilatéralité de l'atrophie, marche rapide de cette dernière), particularités tout à fait analogues, en un mot, à celles que l'on rencontre dans la paralysie spinale antérieure à marche subaiguë, et complètement différentes de celles que j'ai rencontrées chez mes dix-neuf malades.

Dans l'observation de Leyden, la symptomatologie a été à peu près la même que celle présentée par mes tabétiques atrophiques, et, à l'autopsie, on constata la disparition d'un très grand nombre de cellules motrices au niveau des renflements cervical et lombaire. Bien que les racines antérieures et les troncs nerveux n'aient pas été examinés au microscope (ce qui constitue une lacune regrettable), les résultats de l'examen microscopique de la moelle épinière sont suffisamment affirmatifs, pour pouvoir conclure, dans ce cas, à l'existence d'une poliomyélite.

Cette observation de Leyden se rapproche, à beaucoup d'égards, des miennes, au point de vue de la topographie de l'atrophie ainsi que de l'évolution de cette dernière; mais, quant à ce qui concerne les résultats de l'autopsie, elle est unique jusqu'ici dans son genre. C'est, en effet, le seul cas d'atrophie musculaire tabétique dans lequel on ait constaté l'existence d'une poliomyélite chronique. Elle me paraît constituer un exemple très net d'atrophie musculaire progressive par poliomyélite chronique, survenue chez un tabétique, mais non point un cas d'atrophie musculaire tabétique. Du reste, Leyden se demande si la lésion des cornes antérieures, observée dans son cas, est en rapport avec la sclérose des cordons postérieurs, ou bien s'il ne s'agit pas d'une lésion fortuite, et sans relation avec le tabes. Et à propos de cette observation de Leyden, comme à propos de la précédente, je ferai remarquer qu'un tabétique, comme un homme

sain, peut être atteint de poliomyélite aiguë, subaiguë ou chronique. Il s'agit alors purement et simplement d'une coïncidence.

J'arrive maintenant aux cas d'hémiatrophie linguale chez les tabétiques, et dans lesquels on a constaté une altération du noyau de l'hypoglosse. Ces cas, au nombre de trois, dus à Raymond et Artaud, Westphal [1], Koch et Marie, prouvent que l'on peut observer une lésion du noyau de l'hypoglosse, chez des tabétiques affectés d'hémiatrophie linguale. Dans le premier et le dernier de ces cas, l'atrophie linguale coexistait avec une atrophie d'autres muscles du corps. Dans le premier (Raymond et Artaud), les cellules des cornes antérieures présentaient des altérations très légères; dans le troisième (Koch et Marie), l'état de ces cellules n'est pas indiqué. Dans aucune de ces observations, il n'est fait mention de l'état des racines antérieures. L'état des nerfs périphériques, des membres atrophiés n'est pas indiqué non plus.

Quoi qu'il en soit, il s'agit encore là de faits d'un ordre tout différent de ceux que j'ai observés, car aucun de mes dix-neuf malades n'a présenté, et ne présente encore (quel que soit le temps depuis lequel évolue l'atrophie) aucune trace d'atrophie de la langue. Cette atrophie de la langue, je le répète, est rare au cours du tabes, incomparablement plus rare que l'atrophie des muscles des membres, la seule dont je m'occupe dans le présent travail.

Je tiens à établir que l'atrophie musculaire des tabétiques, dont j'ai énuméré plus haut les principaux caractères cliniques, relève d'une altération primitive des nerfs périphériques, et les neuf observations avec autopsie que je rapporte ici, me paraissent suffisantes pour démontrer cette proposition. Sans vouloir, en effet, attribuer à la statistique une importance trop grande en nosographie, je crois que l'on peut, en se basant sur les observations précédentes, conclure d'une manière générale, et sans encourir le reproche de faire une généralisation hâtive. En résumé, on arrive à la conclusion suivante : à savoir que l'atrophie musculaire progressive des tabétiques dépend d'une altération nerveuse de cause périphérique, et que les deux cas, dans lesquels il a été rencontré des lésions de la substance grise de la moelle, sont de pures coïncidences. Ce sont bien des cas d'atrophie musculaire de cause myélopathique, ayant évolué d'une façon plus ou moins rapide au cours du tabes, mais ce ne sont point là des cas d'atrophie musculaire tabétique.

1. Il y a du reste, comme je l'indique plus haut, quelques réserves à faire à propos de ce cas qui, comme Westphal le fait remarquer, est assez complexe. En tout cas, ce n'est point un cas de tabes ordinaire, classique. (Voy. la note à la p. 9.)

Sous quelle influence se développe cette névrite qui tient sous sa dépendance l'atrophie musculaire dans le tabes, quelles relations affecte-t-elle avec la sclérose des cordons postérieurs, ce sont là tout autant de questions insolubles à l'heure actuelle. Tout d'abord on peut éliminer, dans l'étiologie de cette névrite, toute hypothèse d'une cause infectieuse ou toxique. Sur mes dix-neuf atrophiques en effet, je ne trouve que cinq anciens syphilitiques, et encore la syphilis n'est-elle certaine que pour les malades des obs. II, IX, XV, XVII. Deux seulement étaient morphiomanes (obs. V et VII), un seul tuberculeux (obs. IV); aucun n'était saturnin ou alcoolique. Aucun enfin n'était cachectique et, si je mentionne ici la non-existence d'une cachexie, chez mes malades, c'est uniquement parce que quelques auteurs croient encore que la cachexie peut, à elle seule, déterminer, dans les troncs nerveux, la production de lésions assez prononcées pour se traduire par des symptômes appréciables, du côté de la motilité ou de la sensibilité. Il y a longtemps que de nombreux examens de nerfs, dans des cas analogues, m'ont convaincu du contraire.

Toute hypothèse de névrite infectieuse ou toxique peut donc être abandonnée ici, et ce résultat pouvait être prévu de prime abord, si l'on réfléchit à la fréquence avec laquelle on observe l'atrophie musculaire au cours du tabes.

Quant à la relation qui existe entre la névrite motrice tabétique et la sclérose des cordons postérieurs, elle est démontrée de par la clinique (puisqu'il existe une atrophie musculaire tabétique), mais nous n'en savons pas davantage actuellement. L'anatomie pathologique est absolument muette à cet égard, et nous ignorons complètement pourquoi et comment, chez certains ataxiques, on voit survenir de la névrite motrice périphérique. Admettre que la sclérose des cordons postérieurs peut, dans certains cas, annihiler l'influence trophique des cellules motrices, tout en respectant ces dernières dans leur forme et leur texture, c'est faire une hypothèse absolument gratuite et se payer de mots. Mieux vaut, à cet égard, avouer notre complète ignorance. Du reste nous n'en savons pas davantage sur la pathogénie de la névrite sensitive des tabétiques, mentionnée par Pierret en 1880 [1], que j'ai décrite en 1882 [2], et qui a été étudiée

1. A. Robin, *Des troubles oculaires dans les maladies de l'encéphale* (*Thèse d'Agrég.*, 1880, p. 327).

2. J. Dejerine, *Sur l'existence d'altérations des nerfs cutanés chez les ataxiques et sur le rôle que jouent ces altérations dans la production des troubles de la sensibilité que l'on observe chez ces malades* (*Comptes rendus de la Société de Biologie*, 1882, p. 114). — J. Dejerine, *Des altérations des nerfs cutanés chez les ataxiques*,

depuis moi par Sakaky [1], Pitres et Vaillard [2], Oppenheim et Siemerling [3], Prévost (de Genève) [4]. Cette névrite, qui, ainsi que je l'ai indiqué, est d'autant moins intense que l'on examine des rameaux nerveux plus rapprochés de la racine des membres, n'est point sous la dépendance d'une altération des ganglions spinaux qui sont, comme je l'ai montré, intacts dans ce cas. Cette névrite sensitive des tabétiques, d'origine périphérique, joue un rôle beaucoup plus important qu'on ne le croit, dans la production d'un grand nombre des symptômes du tabes, comme je l'ai indiqué dans diverses publications antérieures. Le jour n'est pas éloigné où on lui accordera l'importance qu'elle mérite, dans la physiologie pathologique de cette affection, car, je le répète, l'état de la moelle épinière chez les tabétiques est incapable, à lui seul, de nous rendre compte des différences symptomatiques si variées, que l'on rencontre chez les malades atteints de sclérose des cordons postérieurs. C'est là une opinion que je soutiens depuis plusieurs années, en me basant sur un grand nombre d'autopsies, et à laquelle Leyden vient tout dernièrement de se rallier [5].

Du reste, sans vouloir, dans le présent travail, discuter cette question, je tiens à rappeler, entre autres particularités symptomatiques, inexplicables par la lésion de la moelle seule, le fait bien connu que, chez les tabétiques, les troubles de la sensibilité (tact, douleur, température) sont plus marqués aux extrémités, et qu'ils décroissent à mesure que l'on examine des parties de la peau plus rapprochées du tronc. Il en est de même pour le retard dans la transmission des impressions. Lorsque le tabes s'étend des membres inférieurs aux supérieurs, la même particularité s'observe, et les troubles de la sensibilité décroissent aussi, de la périphérie au centre. En un mot, les troubles de la sensibilité cutanée décroissent de bas en haut, de même que la névrite sensitive.

de leur nature périphérique et du rôle joué par ces altérations dans la production des troubles de la sensibilité que l'on observe chez ces malades (*Arch. de Physiol. norm. et pathol.*, série 3, t. II, p. 72-92).

1. Sakaky, *Ueber einen Fall von Tabes dorsalis mit Degeneration der peripheren Nerven. Arch. für Psych. und Nervenkrank*, 1884, t. V, p. 384-594.

2. Pitres et Vaillard, *Contribution à l'étude des névrites périphériques chez les tabétiques* (*Revue de Médecine*, t. VI, 1886, p. 574-610).

3. H. Oppenheim et E. Siemerling, *Beiträge zur Pathologie der Tabes dorsalis und der peripherischen Nervenerkrankung*, Hierzu Tafel II-V (*Arch. für Psych. und Nervenkr.*, 1887, t. XVIII, p. 98-171 et 487-546).

4. J.-L. Prévost, *Les Névrites périphériques dans le tabes dorsalis* (*Revue médicale de la Suisse Romande*, t. VI, p. 649, 1886).

5. Leyden, *Berl. med. Gesellschaft. Aus den Verein für innere Medicin*, Sitzung, V, 7, Fl. 1888. — (*Berl. Klinisch. Wochensch.*, n° 8, p. 157, 1888.) — Voy. aussi Leyden, *Entzündung der peripheren Nerven*, etc., Berlin, 1888.

Comme on le voit (fréquence et légère différence d'intensité à part, bien entendu), la névrite sensitive et la névrite motrice des tabétiques ont la même topographie et affectent le même mode de distribution. Toutes deux remontent des extrémités vers le centre, toutes deux ont les caractères d'une lésion atrophique, débutant par les extrémités terminales des nerfs les plus éloignés de la moelle épinière, gagnant lentement et peu à peu les rameaux plus rapprochés; et ce n'est que dans des cas où l'affection évolue depuis plusieurs années, que l'on peut rencontrer, dans les gros troncs nerveux de la racine des membres, des traces très nettes de son existence. Parfois même, ainsi que le démontre la lecture des obs. I, II, III et VII, la lésion peut, dans certains cas, remonter jusqu'au niveau des racines antérieures, mais il s'agit alors d'altérations extrêmement légères. Dans cette participation possible des racines antérieures à la névrite motrice tabétique, on retrouve aussi les particularités d'évolution que j'ai assignées à cette dernière, à savoir la décroissance d'intensité de la périphérie au centre. En effet, les racines antérieures, lorsqu'elles viennent à être touchées, ne le sont jamais que d'une façon minime, et sans comparaison aucune avec l'altération des nerfs moteurs périphériques. En outre, c'est dans les racines antérieures de la région cervicale surtout, que l'on peut constater l'existence de ces altérations lorsqu'elles existent. Chez les malades des obs. II et III, en effet, les racines antérieures lombaires ne présentaient pas d'altérations très nettes, bien que l'atrophie fût, chez eux, au moins aussi prononcée dans les membres inférieurs que dans les membres supérieurs. Cette particularité me paraît dépendre uniquement de la différence de longueur qui existe entre les nerfs du plexus brachial et ceux du plexus sacré.

En effet, la névrite motrice tabétique s'atténuant progressivement en remontant le long des nerfs, la participation possible des racines antérieures à la lésion, sera en raison inverse de la longueur des troncs nerveux, émanant des plexus formés par ces racines. En un mot, plus ces troncs auront de longueur, plus la névrite motrice diminuera d'intensité, et aura chance de disparaître, avant d'arriver jusqu'au niveau des racines. Les résultats anatomiques précédents sont conformes à cette manière de voir. J'ajouterai enfin que cette participation légère des racines antérieures, au processus, ne se rencontre que dans les cas anciens, dans lesquels l'atrophie évolue depuis un grand nombre d'années.

On peut du reste, ainsi que je l'ai autrefois démontré [1], rencontrer

1. J. Dejerine, *Recherches sur les lésions du système nerveux dans la paralysie saturnine* (*Comptes rendus et Mém. de la Société de Biologie*, 1879).

quelquefois une altération des racines antérieures dans la paralysie saturnine, altération toujours minime du reste, comparée à l'intensité de la lésion des nerfs musculaires. Enfin, pareil fait peut s'observer dans la névrite sensitive des tabétiques, car, si Oppenheim et Siemerling ont, comme moi, noté l'intégrité des cellules des ganglions spinaux, ils ont par contre rencontré quelquefois (et j'ai depuis pu constater l'exactitude du fait) des altérations de la racine postérieure, à son entrée dans le ganglion [1].

Ainsi donc, dans la névrite sensitive comme dans la névrite motrice des tabétiques, les centres trophiques (cellules des ganglions spinaux et cellules motrices) sont intacts, du moins avec les méthodes dont nous disposons actuellement. On conçoit du reste, à la rigueur, qu'ils puissent, dans certains cas, présenter des lésions légères. La chose n'a rien d'impossible, puisque l'on peut rencontrer parfois, chez les amputés d'ancienne date, une diminution du nombre des cellules des cornes antérieures [2]. Chez quatre de mes tabétiques atrophiques, les racines antérieures n'étaient pas absolument saines. Or, je crois l'avoir suffisamment démontré, il s'agit dans l'espèce d'une lésion périphérique, remontant de bas en haut le long des cordons nerveux. Puisqu'il s'agit d'une lésion à marche ascendante, il ne paraît pas illogique d'admettre qu'il puisse se produire, dans des cas très anciens et avec atrophie très marquée, qu'il puisse se produire, dis-je, à la longue, des modifications légères dans le nombre des cellules des cornes antérieures. Ces modifications seront plus faciles à constater, pour les raisons que j'ai données plus haut, à la région cervicale que dans les autres. C'est peut-être à une modification de ce genre qu'est due la diminution, apparente ou réelle, du nombre de ces éléments, sur quelques-unes des préparations de la région cervicale du malade de l'obs. II. Dans ce cas, l'atrophie, généralisée à tous les muscles du corps, sauf la face, et extrêmement prononcée, évoluait depuis vingt ans. Par contre, chez le malade de l'obs. I, dont l'atrophie évoluait depuis trente ans, les cellules des cornes antérieures étaient, comme chez les sept autres, remarquablement intactes dans toute la hauteur de la moelle, et cependant chez lui les racines antérieures n'étaient pas normales à la région cervicale. Il est vrai que, dans ce cas, l'atrophie était moins généralisée que dans le précédent. Quoi

1. *Loco citato*, p. 524. Les mêmes auteurs ont rencontré, dans un cas, des altérations légères des racines antérieures, sans que l'on eût noté, pendant la vie, l'existence d'une atrophie musculaire. *Loco citato*, obs. II, p. 114.

2. Dans ce dernier ordre de faits, la diminution du nombre des cellules motrices, que l'on peut observer quelquefois, dans les cas d'amputation ancienne, relève vraisemblablement d'une pathogénie spéciale, et sur laquelle, jusqu'ici, nous sommes encore assez incomplètement renseignés.

qu'il en soit, la longue durée de l'affection ne paraît donc pas, à elle seule, suffisante pour déterminer un léger retentissement de la lésion sur les cellules motrices. Du reste, je le répète encore une fois, rien ne prouve que ce retentissement existe, on peut, en raisonnant par analogie, en admettre la possibilité, mais on ne peut encore l'affirmer.

Quoi qu'il en soit, la névrite motrice des tabétiques me paraît, comme la névrite sensitive de ces mêmes malades, mériter le nom de névrite périphérique *à marche ascendante*, dénomination qui rappelle à la fois, et la topographie, et le mode de développement de chacune d'elles. On peut dire également que c'est une névrite à marche lente, car l'évolution rapide est tout à fait exceptionnelle dans la névrite cutanée, et je ne l'ai pas encore observée dans la névrite musculaire, qui tient sous sa dépendance l'amyotrophie tabétique.

VI

Les recherches exposées au cours de ce travail, basé sur dix-neuf observations de tabétiques atrophiques, dont neuf avec autopsie et examen histologique, m'amènent aux conclusions suivantes :

1° L'atrophie musculaire qui survient fréquemment au cours du tabes (20,1 p. 100 d'après mes observations), n'est point une affection évoluant pour son propre compte, et venant se surajouter aux symptômes de cette affection. Elle fait partie intégrante de la symptomatologie de l'ataxie locomotrice.

2° Cette atrophie survient en général à une période avancée du tabes; elle est symétrique le plus souvent. Son évolution est lente.

3° Elle débute presque toujours par les muscles des extrémités (pied, main), et un peu plus souvent dans les membres inférieurs que dans les membres supérieurs.

4° Cette prédominance de l'atrophie dans les muscles des extrémités, quel que soit le degré de généralisation atteint par l'atrophie, est la règle ; le contraire, la grande exception.

5° Aux membres inférieurs, l'atrophie se présente sous la forme de pied équin, avec flexion plantaire des orteils, en particuliers du gros orteil. Aux membres supérieurs, elle réalise le type Aran-Duchenne, très rarement le type scapulo-huméral ou antibrachial.

6° Le type Aran-Duchenne dépend uniquement de l'atrophie musculaire. La déformation du pied et des orteils relève, dans ses commencements, de la même pathogénie; mais, plus tard, ce sont des rétractions aponévrotiques et musculaires qui maintiennent le pied et les orteils dans leur position vicieuse.

7° L'atrophie musculaire tabétique évolue sans contractions fibrillaires. La contraction idio-musculaire est diminuée ou abolie. La contractilité faradique et galvanique est modifiée quantitativement, la réaction de dégénérescence peu commune.

8° Cette atrophie musculaire relève d'une altération des nerfs musculaires, diminuant progressivement de la périphérie au centre, pouvant même, dans quelques cas, se retrouver très atténuée jusqu'au niveau des racines antérieures. Cette altération des nerfs moteurs est d'ordre purement périphérique, les cellules motrices et la substance grise des cornes antérieures étant intactes.

9° Ce rayonnement de la périphérie au centre (si commun dans d'autres variétés de la névrite périphérique) concorde parfaitement avec la symptomatologie de l'atrophie musculaire tabétique, telle que je l'ai établie au cours de ce travail.

10° La pathogénie de la névrite périphérique, qui tient sous sa dépendance l'atrophie musculaire des ataxiques, est encore indéterminée. Nous savons qu'il en est de même, pour la névrite sensitive que l'on rencontre chez ces malades. Moins fréquente au cours du tabes que cette dernière, la névrite motrice devra désormais être regardée comme appartenant, elle aussi, à la maladie de Duchenne, dont elle peut, dans certains cas, modifier singulièrement la symptomatologie.

TABLE DES MATIÈRES

I. — Historique.
Observations de Cruveilhier, Charcot et Pierret, Leyden, Joffroy et Condoléon, Westphal, Koch et Marie, Nonne..... 1-12

II. — Observations personnelles.
9 observations de tabétiques atrophiques suivies d'autopsie et d'examen histologique..... 12-69
10 observations cliniques de tabétiques atrophiques..... 70-82

III. — Étude clinique de l'atrophie musculaire des tabétiques.
Caractères cliniques. — Mode de début. — Types cliniques : Aux membres inférieurs, localisation dans les petits muscles du pied. Griffe des orteils par atrophie des interosseux. Attitude caractéristique du gros orteil. Type flasque. Type fixe; ses deux variétés. Extension de l'atrophie à la région antéro-externe de la jambe, équinisme. — Aux membres supérieurs : type Aran-Duchenne; beaucoup plus rarement type scapulo-huméral et type épitrochléen. — Symétrie de la lésion. — Absence de contractions fibrillaires; modification de la contractilité électrique. — Lenteur de l'évolution. — Fréquence de l'atrophie musculaire au cours du tabes : statistique de Duchenne; statistique personnelle. — Pronostic. — Arrêt et amélioration possibles de l'atrophie. — Diagnostic..... 83-101

IV. — Étude anatomo-pathologique de l'atrophie musculaire des tabétiques.
Muscles : Topographie de l'atrophie; rétractions fibro-musculaires tenant sous leur dépendance les attitudes fixes. — Atrophie simple de la fibre musculaire.
Nerfs musculaires : Névrite parenchymateuse à évolution extrêmement lente, à marche ascendante. — Maximum d'intensité des lésions à la périphérie des membres.
Nerfs cutanés : Névrite cutanée. Décroissance des lésions de la périphérie au centre.
Racines antérieures : Altération légère dans 4 cas, douteuse dans 2 cas, nulle dans 3 cas.
Intégrité complète de la colonne grise antérieure de la moelle..... 101-111

V. — Nature de l'atrophie musculaire des tabétiques.
Elle relève d'une néphrite périphérique; la poliomyélite est une coïncidence.
Étiologie obscure de la névrite des tabétiques. — Parallèle entre la névrite motrice et la névrite sensitive des tabétiques. Ce sont des névrites périphériques à marche lente et ascendante..... 111-118

Conclusions..... 118-119

Coulommiers. — Imp. P. Brodard et Gallois

WELLCOME LIBRARY INSTITUTE

11/1 Williams Ship 35